



Corporació

Parc Taulí



UDIAT

Centre Diagnòstic



Corporació

Parc Taulí

Utilización de Standards

Experiencia de UDIAT

Dr. Joan Guanyabens

UDIAT-CD

Taller organizaciones de normalización


Foro de normalización de las TIC en salud N+ISIS'05

Valencia 19 de mayo 2005



UDIAT

Centre Diagnòstic



Corporació

Parc Taulí

GUIÓN

- █ *Contexto*
- █ *Necesidades*
- █ *Soluciones*
- █ *Resultados*
- █ *Valoraciones*



UDIAT

Centre Diagnòstic



Corporació

Parc Taulí


CONTEXTO

- *UDIAT – CD S.A. Unidad de Diagnostico de Alta Tecnologia*
- *Proyectos europeos*
- *Empresa de servicios (Radiología)*
- *CIMD – Centre Imatge Medica Digital*



UDIAT

Centre Diagnòstic



Corporació

Parc Taulí

Udiat Centre Diagnostic S.A.

Empresa de servicios diagnósticos:

- *Laboratorio*
- *Anatomía Patológica*
- *Diagnostico por la Imagen*


y otros servicios relacionados:

- *Imagen Medica Digital*



UDIAT

Centre Diagnòstic



Corporació
Parc Taulí

Que hemos hecho en gestión de imagen medica digital

- *Adquirir conocimientos y experiencia 1992*
- *Desarrollar un PACS y visualizadores 1997*
- *Aplicación externa (Telerradiología) 1998*
- *Desarrollar un RIS 1999*
- *Integración en nuestro entorno HIS 2000*
- *Comercialización Productos 2001*



UDIAT



Corporació

Parc Taulí

Centro de Imagen Medica Digital

RAIM -Radiological Archive and Image Management

-Programas de tratamiento imagen digital:

RAIM Server (Archivo PACS)

RAIM Java (Visualizador entorn Web)

RAIM PC (Visualizador entorn Windows)

RAIM Dicomizador (Digitalizador de imatge y conversión a formato DICOM)

-Programas para la gestión de la actividad diaria de los servicios diagnósticos:

RAIM SDI (Gestion actividad servicio de radiologia)

RAIM PAT (Gestion actividad servicio de patologia)



UDIAT

Centre Diagnòstic



Corporació

Parc Taulí

Referencias - 1

- *UDIAT- CENTRE DIAGNOSTIC. CORPORACIO SANITARIA PARC TAULI*
- *CORPORACIO SANITARIA CLINIC- HOSPITAL CLINIC I PROVINCIAL DE BARCELONA*
- *SESCAM- CASTILLA LA MANCHA: 8 hospitals en funcionamiento (6 mas en curso)*
- *HOSPITAL DE BARCELONA – ASS. SANITARIA*
- *CIMA- CENTRO INTERNACIONAL MEDICINA AVANZADA*
- *CLINICA PALMA PLANAS MALLORCA*
- *INSTITUT MÈDIC PER LA IMATGE – MANRESA*
- *COMPLEJO H. XERAL- CIES DE VIGO – SERGAS*
- *CABE - HOSPITAL DE PALAMOS*
- *SAAS- HOSPITAL NOSTRA SENYORA DE MERITXELL ANDORRA*
- *ALTHAIA (HOSPITAL GENERAL DE MANRESA)*



UDIAT

Centre Diagnòstic



Corporació

Parc Taulí

Referencias – 2

- *CONSORCI HOSPITALARI DE VIC*
- *ICS CAP OSONA*
- *CONSORCI HOSPITALARI DE TERRASSA*
- *CONSORCI SANITARI DEL MARESME*
- *CRC – CORPORACIO*
- *HOSPITAL DE L'ESPERIT SANT DE SANTA COLOMA*
- *HOSPITAL DE FIGUERES*
- *FUNDACIÓN HOSPITAL CALAHORRA*
- *SERVICIO NAVARRO DE SALUD – OSASUNBIDEA*
- *SERVICIO CANTABRO DE SALUD*
- *HOSPITAL UNIVERSITARI DE BELLVITGE*
- *HOSPITAL SANT CAMIL- SANT PERE DE RIBES*
- *HOSPITAL GENERAL DE GRANOLLERS*



UDIAT

Centre Diagnòstic

NECESIDADES: compartir (QUE)

- *Imágenes*
- *Procedimientos*
- *Diagnósticos*
- *Flujo trabajo*




Corporació

Parc Taulí



UDIAT

Centre Diagnòstic



Corporació

Parc Taulí

NECESIDADES: agentes (QUIEN)

■ *PACS* *Radiólogo*

■ *Modalidades*
diagnosticas *Técnico Radiología*

■ *HIS / RIS* *Administrativo*

■ *Estación clínica* *Clínico*



UDIAT

Centre Diagnòstic

NECESIDADES: acciones (PARA)

 *Transmitir*

 *Archivar*

 *Visualizar*

 *Comunicar*

 *Integrar*



Corporació

Parc Taulí



UDIAT

Centre Diagnòstic



Corporació

Parc Taulí

Integración: Flujo de trabajo



UDIAT

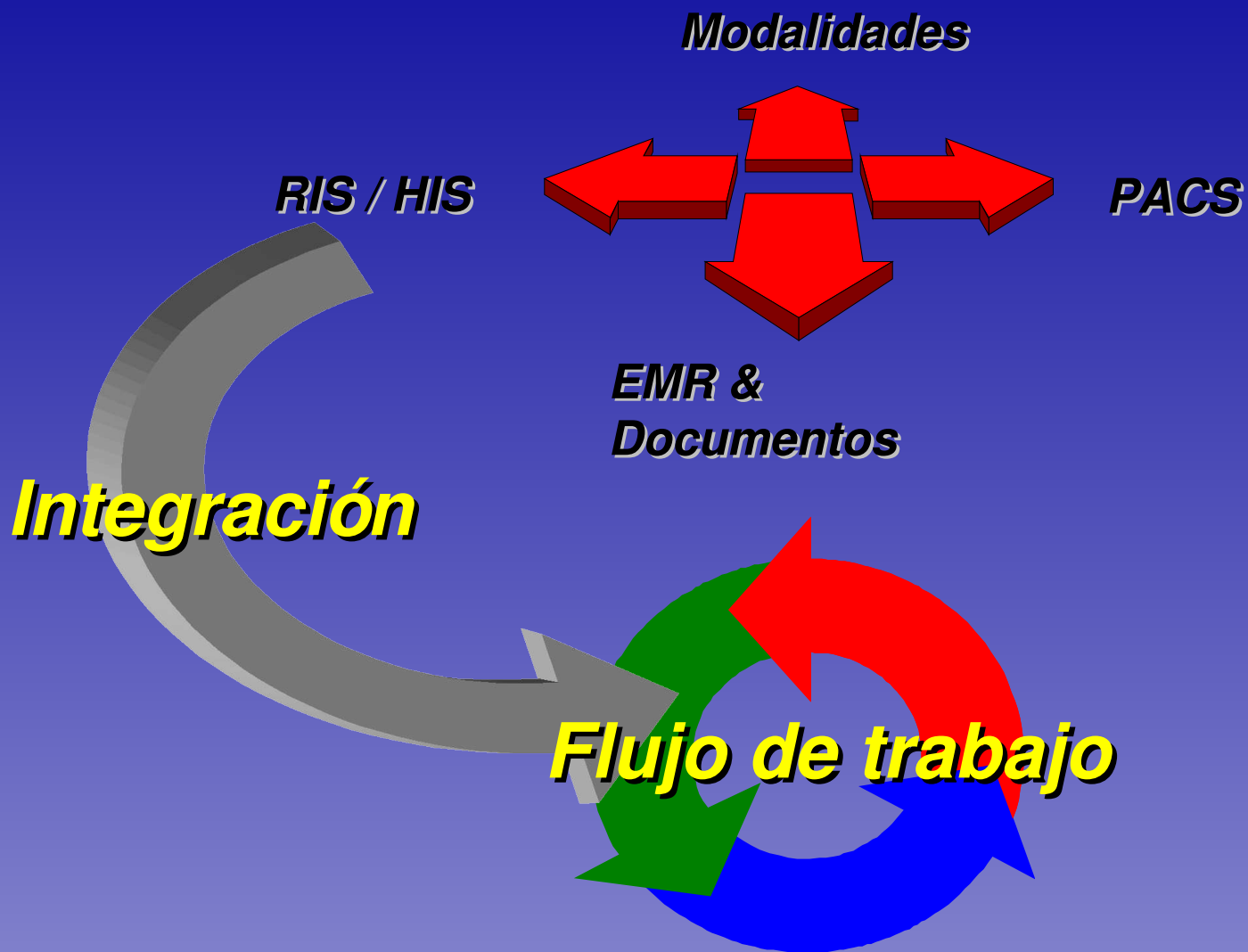
Centre Diagnòstic



Corporació

Parc Taulí

Integración: Flujo de trabajo



UDIAT

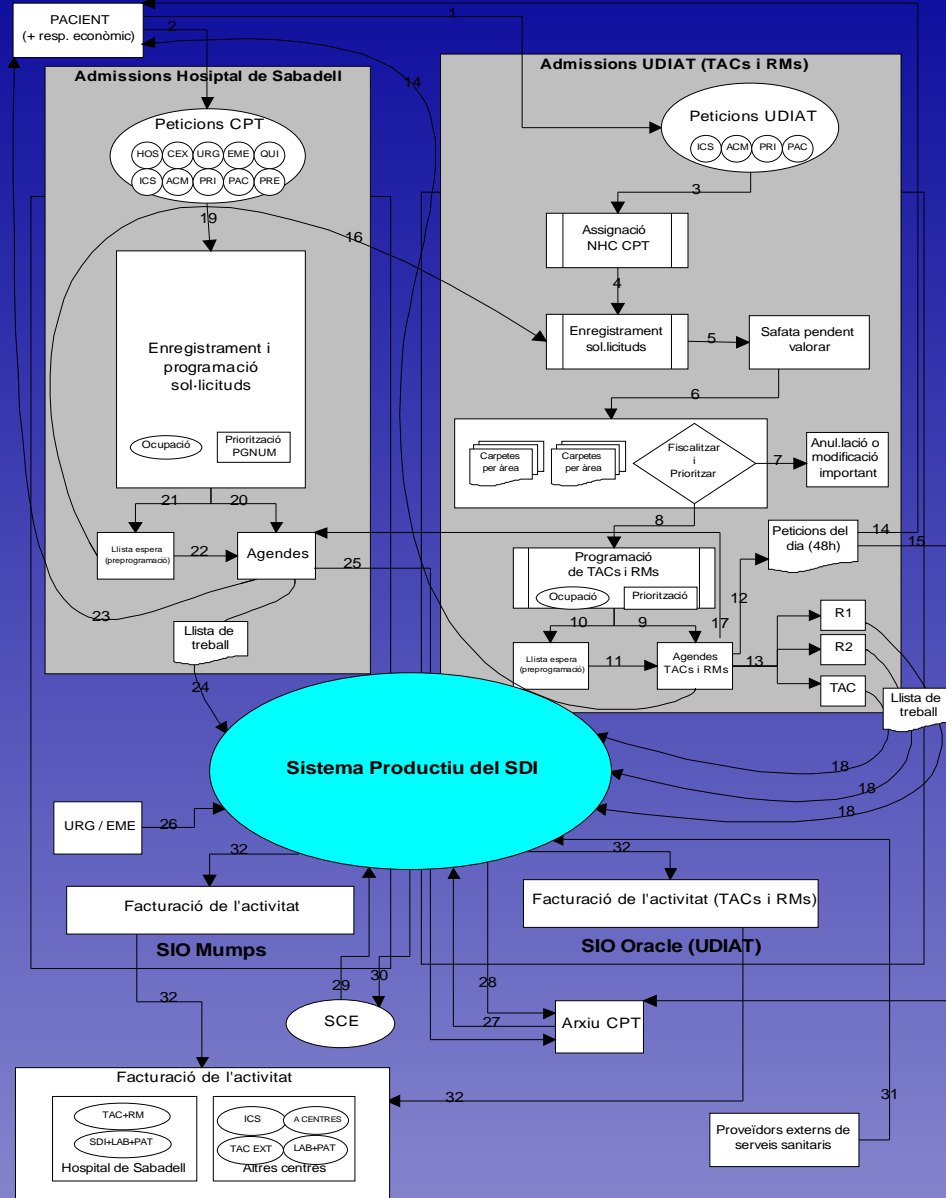
Centre Diagnòstic



Corporació

Parc Taulí

Integración: Flujo de trabajo



UDIAT

Centre Diagnòstic



Corporació

Parc Taulí

SOLUCIONES

■ *Imágenes: DICOM*

■ *Diagnósticos: ACR*

■ *Procedimientos: CATALOGO
SERAM*

■ *Flujo trabajo: HL7-IHE*



UDIAT

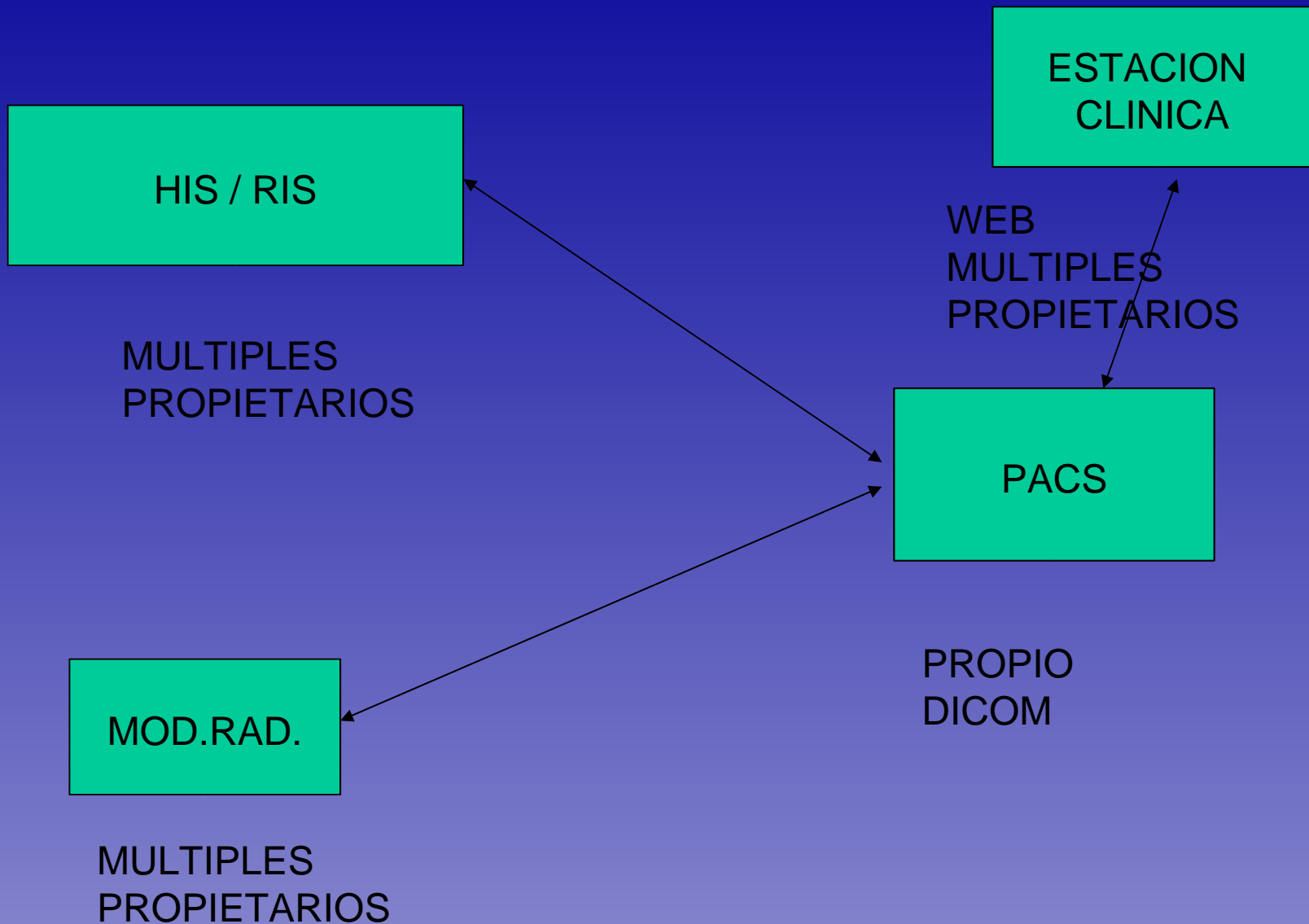
Centre Diagnòstic



Corporació

Parc Taulí

SOLUCIONES



UDIAT

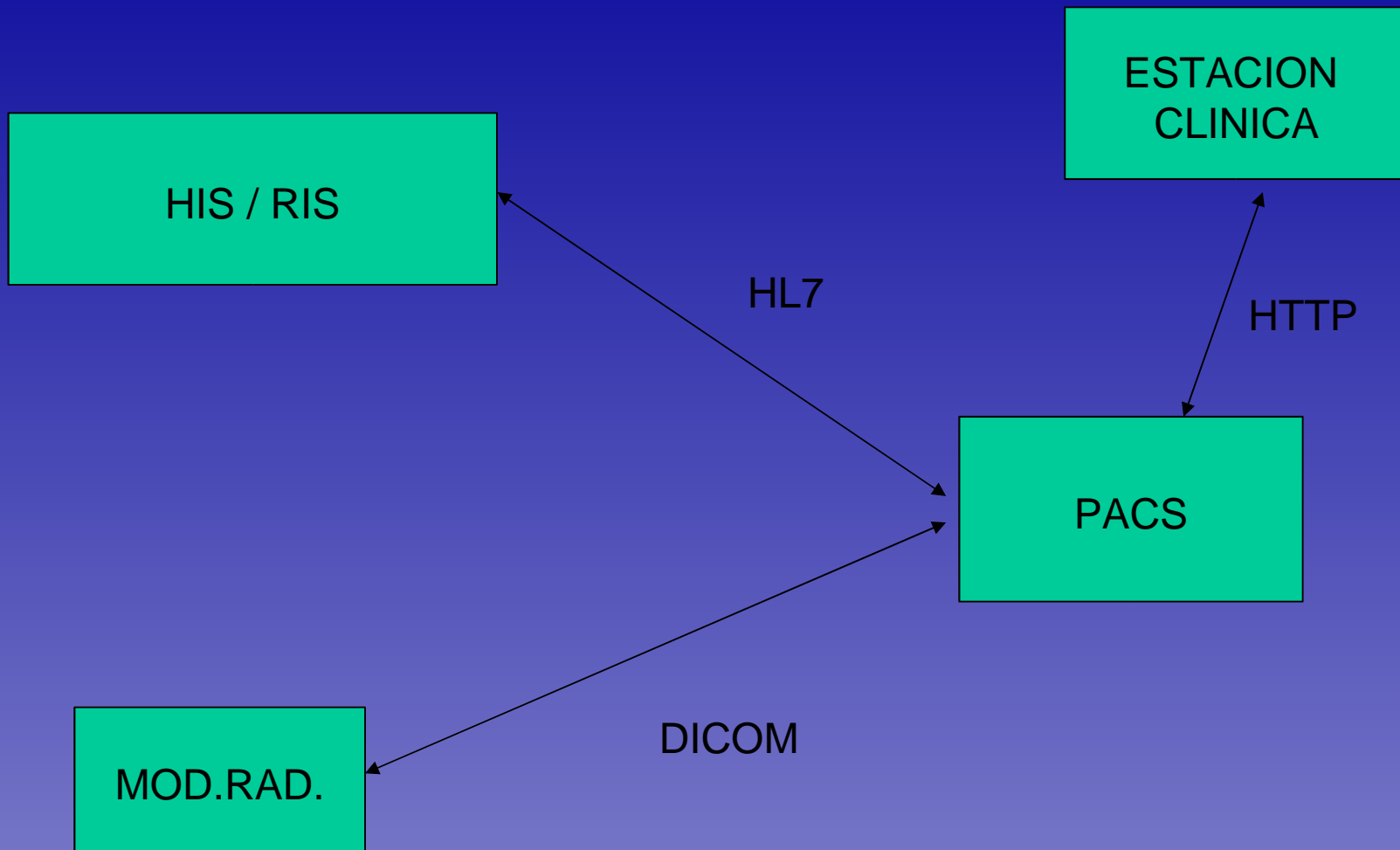
Centre Diagnòstic



Corporació

Parc Taulí

SOLUCIONES



UDIAT

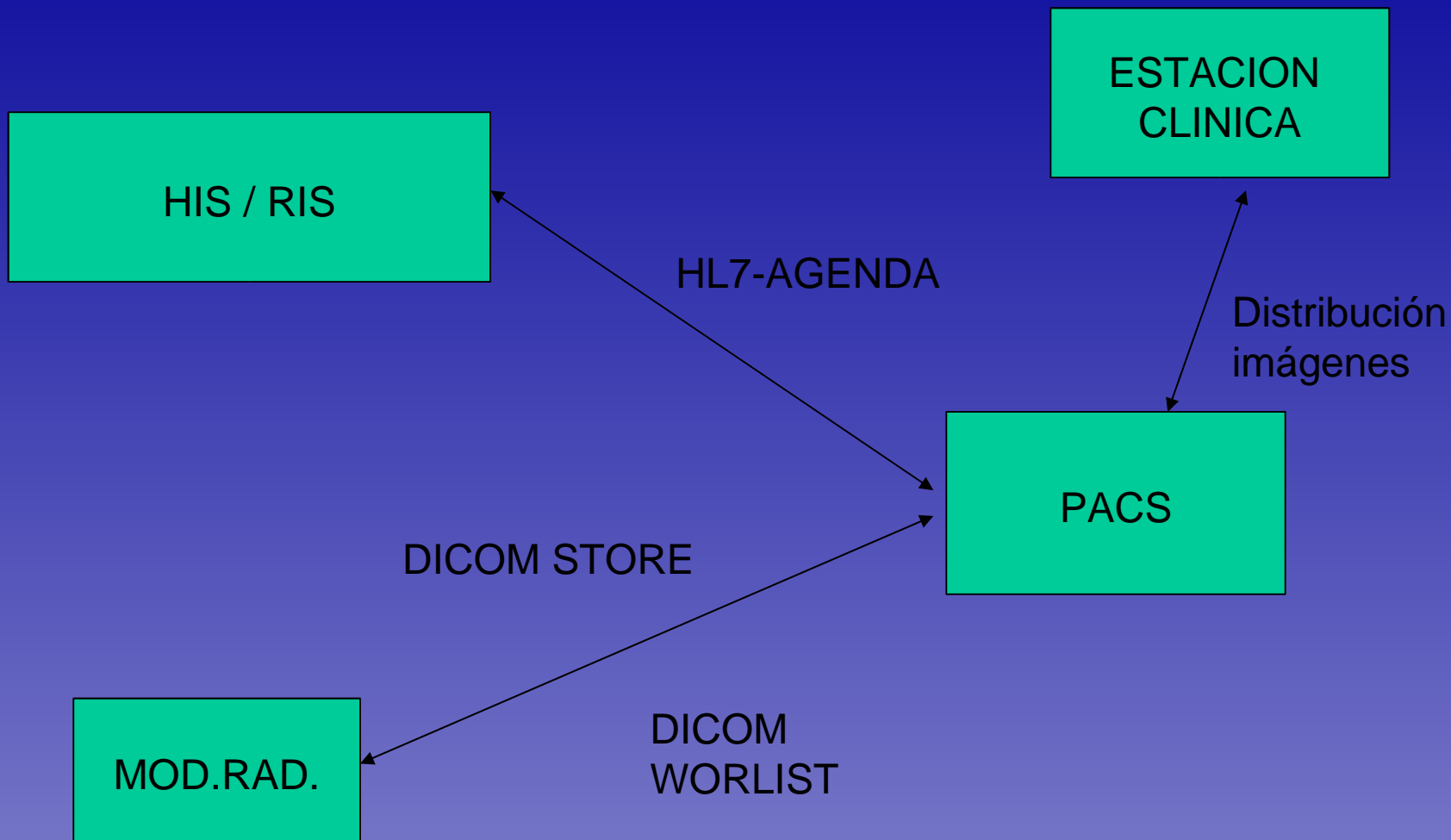
Centre Diagnòstic



Corporació

Parc Taulí

SOLUCIONES



UDIAT

Centre Diagnòstic



Corporació

Parc Taulí

Integración B2B PACS – RIS/HIS



UDIAT

Centre Diagnòstic



Corporació

Parc Taulí

Integración B2B – PACS- RIS/HIS

- El PACS y el RIS/HIS son dos sistemas de información diferentes.
- Diremos que los dos sistemas están integrados cuando toda exploración del PACS está relacionada con un informe del RIS/HIS.
- El elemento que los relaciona es un identificador único, generado por el RIS/HIS, que viaja por el WorkList para acabar en la cabecera DICOM de las imágenes.

En el PACS, este identificador se llama **ACCESSION NUMBER**



UDIAT

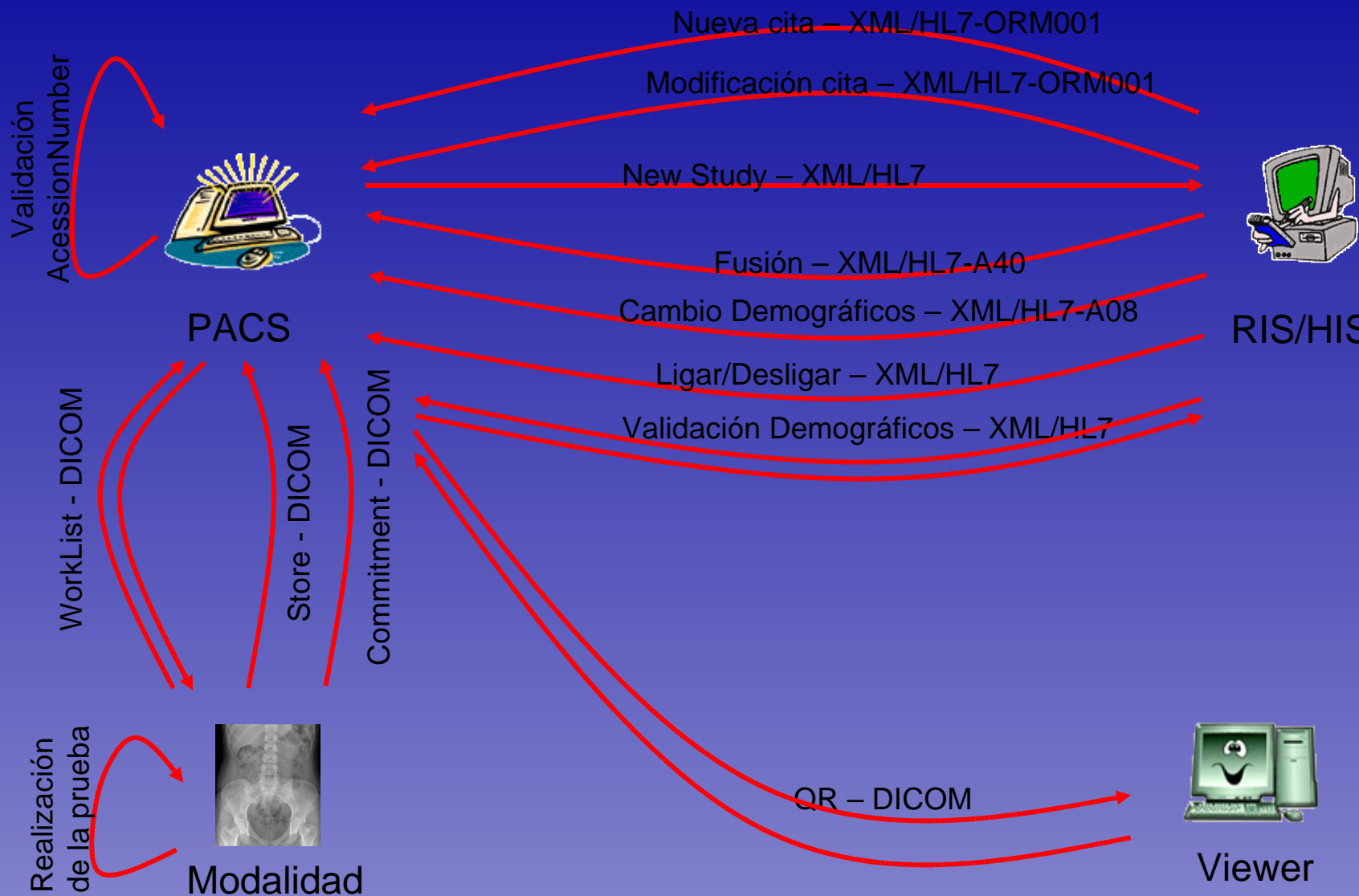
Centre Diagnòstic



Corporació


Parc Taulí

Integración B2B – PACS-RIS/HIS



UDIAT

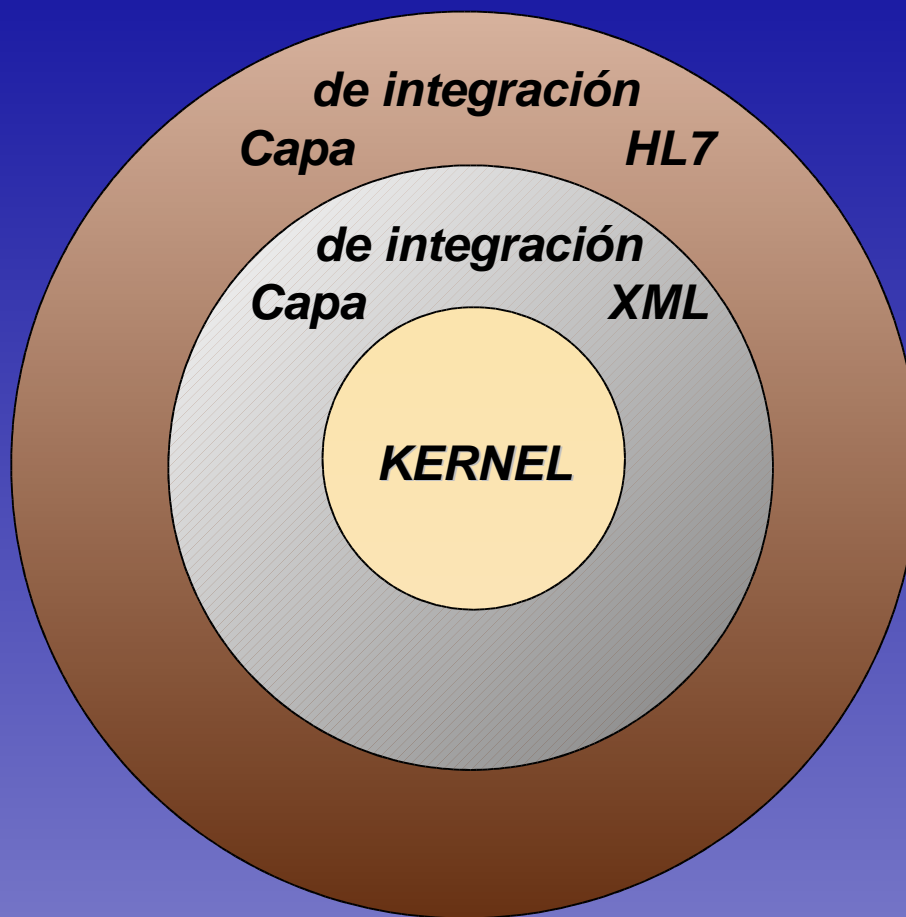
Centre Diagnòstic



Corporació

Parc Taulí

Integración B2B – PACS-RIS/HIS



UDIAT

Centre Diagnòstic



Corporació

Parc Taulí

Integración B2B – PACS-RIS/HIS

- Todos los mensajes de notificación entre el PACS y el RIS/HIS están almacenados en las colas pertinentes.
- El servicio RAIM RIS se encarga de procesar estos mensajes gestionando el status y los reintentos.
- Es importante la utilización de las colas tanto en el PACS como en el RIS/HIS para asegurar la integridad de los datos en caso de caída de algún sistema.
- Algunos mensajes han de seguir un estricto orden de salida en función del orden de entrada.



UDIAT

Centre Diagnòstic

Integración Imagen-Informe: Entorno Radiológico

SISDI - SI Servei Diagnòstic per la Imatge - [Gestió d'exploracions i informes]

Arxiu Edició Magatzem informació Gestió sol·licituds Gestió activitat Gestió resultats Finestra Ajuda

Criteris de selecció

Data entrada inicial: 26-04-2001 Data entrada final: 26-04-2001 Identificació d'exploració: Metge sol·licitant:

Núm. història: TOMAS TRIGO HERNANDEZ Metge SDI responsable:


Tipus centre: Centre sol·licitant: Tipus centre: Centre destí: Estat informe: 01

Dades seleccionades

Org-Sist / Tip-Pr	Exploració	Estat Inf.	Núm. informe	T i	Núm. història	Nom del pacient	Data entrada	Centre sol·licitant
Abdomen	ECOGRAFIA RENAI	Pendent d'inf			H635955		26-04-2001	HOSPITAL DE SABAC
	ECOGRAFIA RENAI	Pendent d'inf			H707263		26-04-2001	ABS SABADELL - 3B -
	ECOGRAFIA HEPA	Pendent d'inf			H719296		26-04-2001	HOSPITAL DE SABAC
	ECOGRAFIA RENAI	Pendent d'inf			H721763		26-04-2001	HOSPITAL DE SABAC
	ECOGRAFIA RENAI	Pendent d'inf			H720794		26-04-2001	HOSPITAL DE SABAC

Usuari: ADMINIS - Administrador SISDI SISDI 26-04-2001 10:59

Inicio SISDI - SI Servei... Mensaje de difusión Net... 15:52



Corporació

Parc Taulí

Integración Imagen-Informe: Entorno Radiológico

SISDI - SI Servei Diagnòstic per la Imatge - [Informes]

Arxiu Edició Magatzem informació Gestió sol·licituds Gestió activitat Gestió resultats Finestra Ajuda

Dades generals

Núm. història: H619869 Nom: [REDACTED]

Data: 21-04-1941 Sexe: F Núm. informe: 132579 - 0

Núm. sol·licitud	Centre sol·licitant	Data entrada
▶ 133132	HOSPITAL DE SABADELL	26-04-2001

Exploracions

Òrgan sistema	Tipus prova	Tipus exploració	Exploració	Aparell
▶ Abdomen	Ecos	ECOGRAFIA	ECOGRAFIA /	ECOGRAF F

Informes anteriors:

- Informe 025531 09-12-1998
- Informe 109989 01-12-2000
- Informe 111289 13-12-2000
- Informe 132579 26-04-2001**

Imprimir Signar Informe Add.

Dades generals ACR Terapèutiques Ginecologia

Metges SDI: PUIGJ T. PACS: 1 Informe rellevant:

Rec. Veu Veure imatges Pacient

Text Imatges

Macros Ampliar Català Castellà

Motiu: Hemangioma vs quist a TC ginecològic

Informe: Fetge amb imatge quística de 4.5 mm de diàmetre a segment 8 compatible amb quiste hepàtic simple. Colesterolosi vesicular. Via biliar, pàncreas, ronyons i melsa, sense alteracions significatives. No s'aporten imatges d'aquest pacient. Estan arxivades digitalment.

Conclusió: Quiste hepàtic simple. Colesterolosi vesicular.

Usuari: ADMINIS - Administrador SISDI SISDI 26-04-2001 10:59



UDIAT

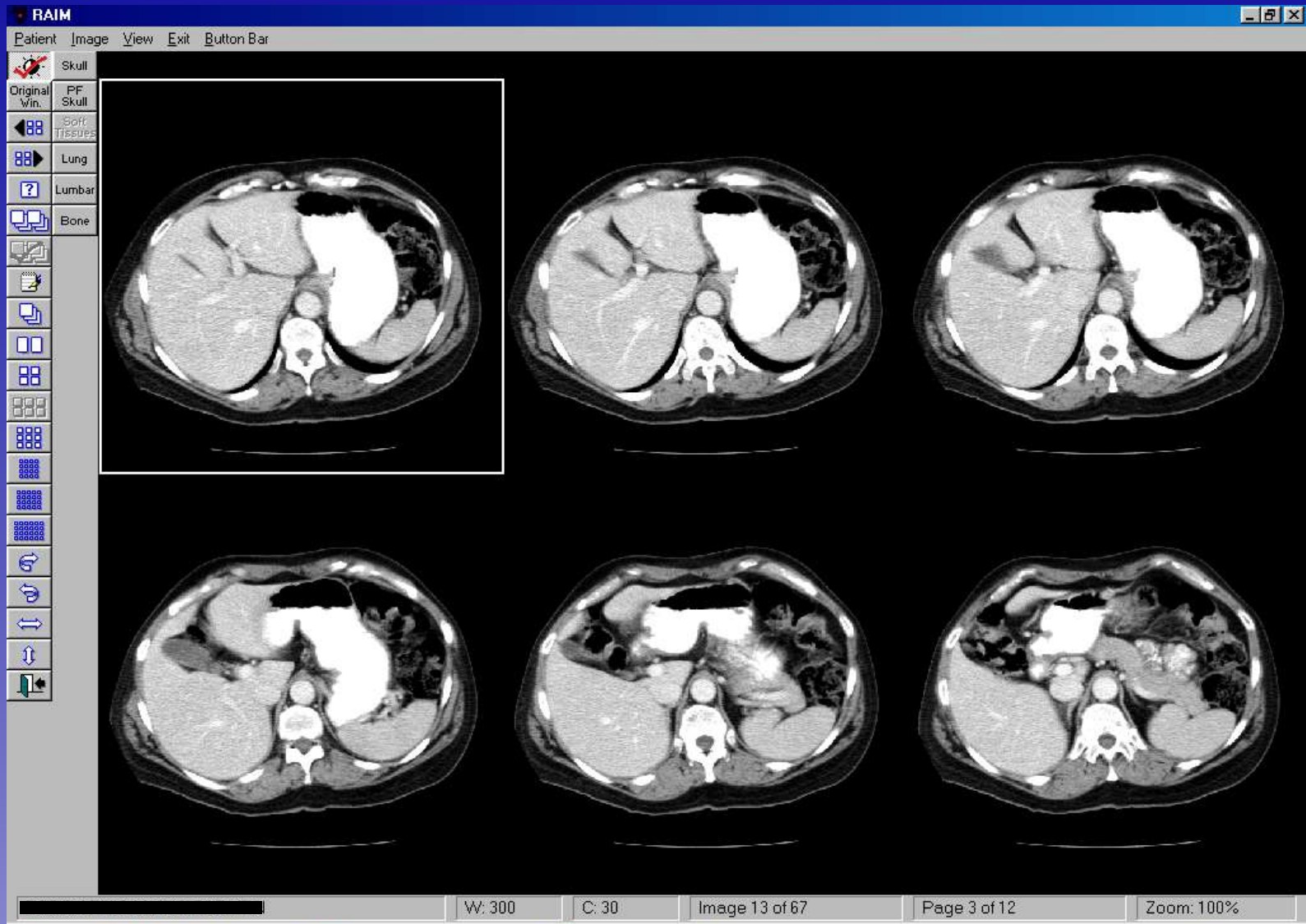
Centre Diagnòstic



Corporació

Parc Taulí

Integración Imagen-Informe: Entorno Radiológico



UDIAT

Centre Diagnòstic

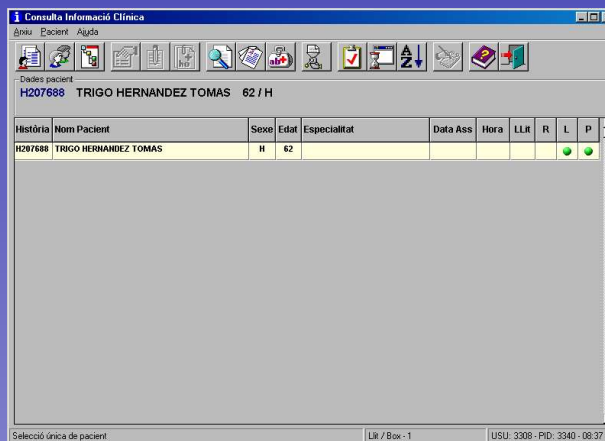


Corporació

Parc Taulí

Integración Imagen-Informe: Entorno Clínico

- *Tecnología web para distribuir imágenes en el entorno clínico*
- *Integración PACS y CIS (Clinical System Information)*



UDIAT

Centre Diagnòstic



Corporació

Parc Taulí

Integración Imagen-Informe: Entorno Clínico

The screenshot shows a software window titled "H207" with a status bar "62 / H - []". The main area is split into two panes. The left pane, titled "Arbre de resultats", shows a tree view under "Consulta Informació Clínica". The "Radiologia" folder is expanded, listing several reports with dates and patient IDs. The report "23/03/2001 - 125497 - TCA" is selected. Below the tree are icons for "Laboratori", "Patologia", "Activitat Assistencial", "Activitat Programada", "Informes", "Informes Històrics", "Diagnòstics Agrupats", and "Medicació Ambulatoria". The right pane, titled "Informe de resultats de Radiologia", displays the details for the selected report. It includes patient information (H207, Habitació 637, 23-03-2001), a clinical note ("Motiu: CH y CHC: shock septic."), and the radiology finding ("TC ABDOMINAL. Se realiza TC abdominal sin y con contraste: Se observan signos de hepatopatía crónica y varias lesiones hepáticas compatibles con la información clínica y que deberían compararse con las exploraciones anteriores para ver si han aparecido nuevas. Abundante líquido libre. Vesícula biliar distendida de pared no engrosada por Tc. No se aprecian imágenes que sugieran colección abdominal."). The report is signed by "Dra. Marta Navas, Dr. Jordi Puig / MR" on "Sabadell, 23-març-01". At the bottom right, there are two buttons: "Imprimir resultat" and "Imatges RAÍM".

H207 62 / H - []

Arbre de resultats

Consulta Informació Clínica

- Radiologia
 - 23/03/2001 - 125497 - TCA
 - 22/03/2001 - 125530 - TRX
 - 06/06/2000 - 71212 - EHE
 - 27/05/2000 - 69730 - 730
 - 19/05/2000 - 69732 - 730
 - 21/12/1999 - 47451 - EHE
 - 21/12/1999 - 47501 - PAF
 - 26/11/1999 - 45273 - EAB
 - 15/11/1999 - 44095 - ALT
 - 26/10/1999 - 42089 - EAB
 - 08/09/1999 - 37936 - BHE
 - 01/09/1999 - 37573 - BHE
 - 28/07/1999 - 35730 - EHE
 - 09/12/1998 - 16210 - EHE
- Laboratori
- Patologia
- Activitat Assistencial
- Activitat Programada
- Informes
- Informes Històrics
- Diagnòstics Agrupats
- Medicació Ambulatoria

Informe de resultats de Radiologia

H207
Habitació 637
23-03-2001

Motiu
CH y CHC: shock septic.

TC ABDOMINAL

Se realiza TC abdominal sin y con contraste :

Se observan signos de hepatopatía crónica y varias lesiones hepáticas compatibles con la información clínica y que deberían compararse con las exploraciones anteriores para ver si han aparecido nuevas.
Abundante líquido libre.
Vesícula biliar distendida de pared no engrosada por Tc.
No se aprecian imágenes que sugieran colección abdominal.

Dra. Marta Navas, Dr. Jordi Puig / MR
Sabadell, 23-març-01

Imprimir resultat Imatges RAÍM



UDIAT

Centre Diagnòstic



Corporació

Parc Taulí

Integración Imagen-Informe: Entorno Clínico

RAIM Java (DICOM Java Viewer)

5 of 49

Links >>

wOrig wAuto

Head Head FP

Tissues Lumbar

Lung Bone

Keep Current WL


Parc Taulí UDIAT

Warning: Applet Window



UDIAT

Centre Diagnòstic



Corporació

Parc Taulí

Integración Imagen-Informe: Entorno Clínico

The screenshot shows a software window titled "H2071" with a status bar "62 / H - []". The window is divided into two main panes. The left pane, titled "Arbre de resultats", contains a tree view under "Consulta Informació Clínica". The "Radiologia" folder is expanded, showing a list of files with dates and patient identifiers. The "Patologia" folder is also expanded, with the file "27-03-2001 - A - 2001A00040" selected. The right pane, titled "Informe de resultats d'Anatomia Patològica", displays a pathology report for "INFORME D'AUTÒPSIA". The report includes patient information (N.H.C.: H207688, Referència: 2001A00040), a date of entry (26-03-2001), and a list of provisional diagnoses. At the bottom of the right pane, there are two buttons: "Imprimir resultat" and "Imatges BAİM".

Arbre de resultats

- Consulta Informació Clínica
 - Radiologia
 - 23/03/2001 - 125497 - TCA
 - 22/03/2001 - 125530 - TRX
 - 06/06/2000 - 71212 - EHE
 - 27/05/2000 - 69730 - 730
 - 19/05/2000 - 69732 - 730
 - 21/12/1999 - 47451 - EHE
 - 21/12/1999 - 47501 - PAF
 - 26/11/1999 - 45273 - EAB
 - 15/11/1999 - 44095 - ALT
 - 26/10/1999 - 42089 - EAB
 - 08/09/1999 - 37936 - BHE
 - 01/09/1999 - 37573 - BHE
 - 28/07/1999 - 35730 - EHE
 - 09/12/1998 - 16210 - EHE
 - Laboratori
 - Patologia
 - 27-03-2001 - A - 2001A00040**
 - 24-12-1999 - C - 1999C04701
 - 24-12-1999 - C - 1999C04700
 - 10-11-1999 - B - 1999B08385
 - 15-09-1999 - B - 1999B06898
 - 09-02-1998 - C - 1998C00433
 - Activitat Assistencial
 - Activitat Programada
 - Informes
 - Informes Històrics
 - Diagnòstics Agrupats
 - Medicació Ambulatoria

Informe de resultats d'Anatomia Patològica

INFORME D'AUTÒPSIA

N.H.C.: H207688 **Referència:** 2001A00040

Data entrada: 26-03-2001 **Data sol·licitud:** 26-03-2001

DIAGNÒSTICS PROVISIONALS

- HEPATOCARCINOMA MULTINODULAR:
 - Segment V (3 cm, estat post-alcoholització, s.i.c)
 - Segment VII (2 cm)
 - Segment VIII (dues lesions, 3 i 2 cm)
 - Segment II (2,5 cm)
 - Segment VI (1,8 cm)
 - Segment IVb (dues lesions, 1,5 i 1 cm)
- CIRROSI MACRONODULAR
- ICTERÍCIA CUTANEOMUCOSA
- ASCITES SEROSA (2.000 ml)
- ESPLENOMEGÀLIA FIBROCONGESTIVA
- EDEMA PULMONAR BILATERAL

Imprimir resultat Imatges BAİM



UDIAT

Centre Diagnòstic



Corporació

Parc Taulí

Integración Imagen-Informe: Entorno Clínico


RAIM Java (DICOM Java Viewer)

1 of 6

Navigation and display controls:

- 1 of 6
- Navigation buttons: Previous, Next, First, Last, Home, End
- Display buttons: wOrig, wAuto, Head, Head FP, Tissues, Lumbar, Lung, Bone
- Keep Current WL

Warning: Applet Window



UDIAT



UDIAT

Centre Diagnòstic



Corporació

Parc Taulí

Integración Imagen-Informe: Entorno Clínico

Estación de trabajo de patología



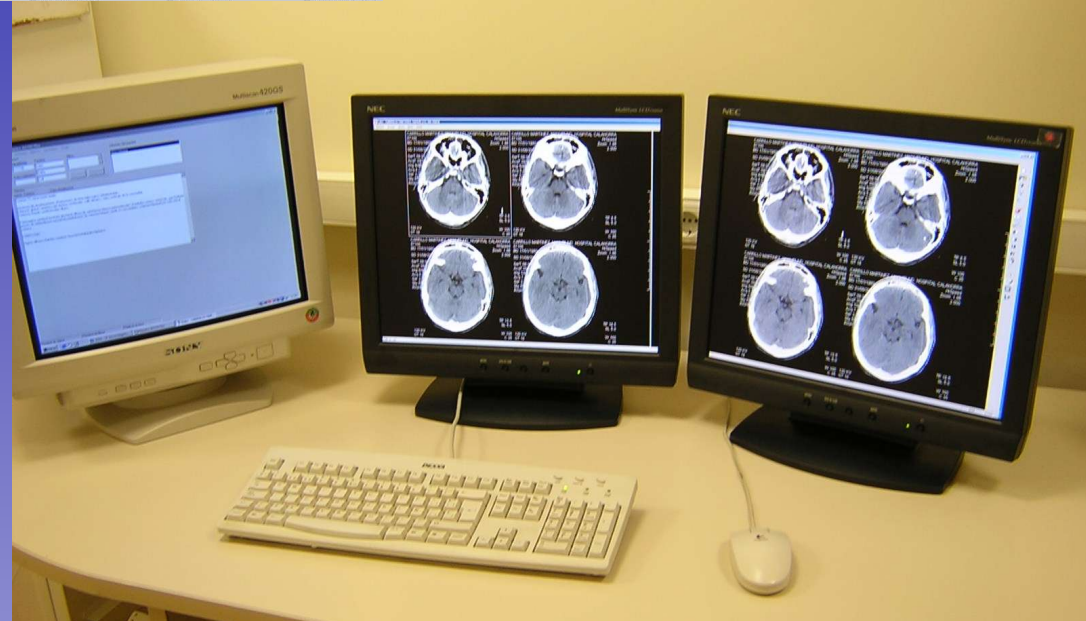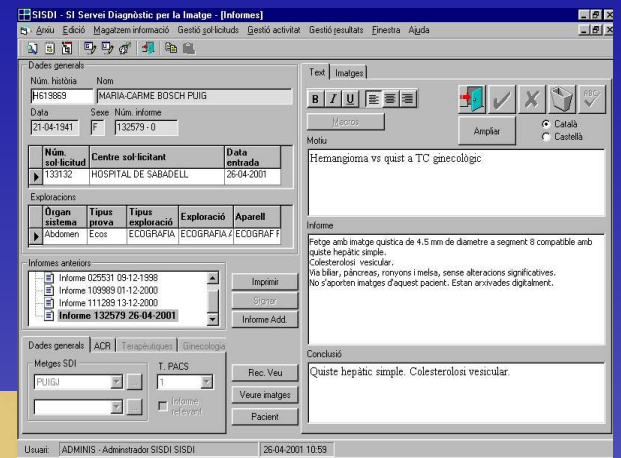
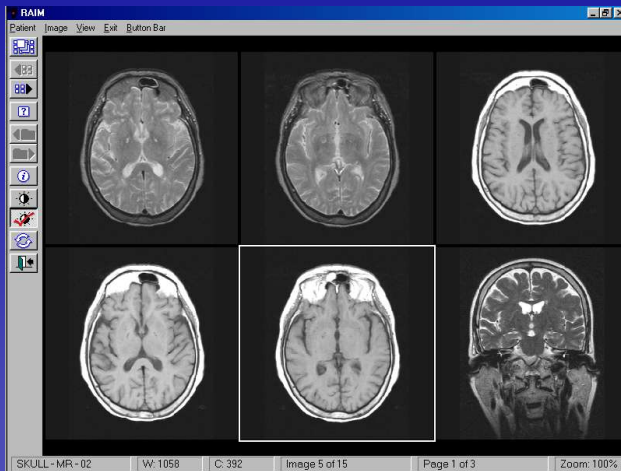UDIAT

Centre Diagnòstic



Corporació
Parc Taulí

Integración a nivel de interfície de usuari



UDIAT
Centre Diagnòstic



Corporació

Parc Taulí

VALORACIONES

Introducción standards:

- *Standards imprescindibles*
- *Aproximación progresiva: adaptación productos a la norma, prueba - error....*
- *Standards adaptado en base a la experiencia*



UDIAT

Centre Diagnòstic



Corporació

Parc Taulí

VALORACIONES


Introducción standards:

- *Tiempo largo: necesidad, Publicación norma, adaptación productos*
- *Si no existe norma, el desarrollo ha comportado problemas a posteriori (readaptación código)*



UDIAT

Centre Diagnòstic



Corporació

Parc Taulí

VALORACIONES


DICOM:

- *Documentos de conformidad a la norma DICOM
Conformance Statement*
- *Publicación normativa y librerías concepto abierto
participativo*
- *Consolidado: de 1 a la semana a 5 en un día (5 años)*



UDIAT

Centre Diagnòstic



Corporació

Parc Taulí

VALORACIONES

HTTP:

- | *Perfecto*
- | *Sin ningún tipo de problemas para la distribución imágenes*



UDIAT

Centre Diagnòstic



Corporació

Parc Taulí

VALORACIONES


ACR y CODIGO SERAM:

- *Facilitar el uso*
- *Mes difusión, promoción*
- *Traducción idiomas*



UDIAT

Centre Diagnòstic



Corporació

Parc Taulí

VALORACIONES

HL7:

- *Inicio: Mensajes propietarios XML*
- *A petición de clientes y IHE: adaptación a HL7*
- *No extendido, complejo, miedo a adoptarlo*
- *Falta experiencia, capacitación,...*
- *Handbook Spain*



UDIAT

Centre Diagnòstic



Corporació

Parc Taulí

VALORACIONES

IHE:

- *“is different”*
- *Organización por procesos de trabajo*
- *Facilita el uso de Standards ja existents*
- *Connect-a-thon*



UDIAT

Centre Diagnòstic