

## Virtual Slide Congress. Case # 27

- Slides Index

- Home

**Francisco Martín Dávila\***

\* Complejo Hospitalario de Ciudad Real ESPAÑA

- Top

- Virtual Slide  
- Clinical history  
- Diagnosis  
- Pathology findings  
- References

### Clinical history

**Summary of the clinical history:** 83 years old woman with a echographically detected tumor in her right ovary. Only a unilateral anexectomy was performed.

**Macroscopic description:** The ovary was replaced by a solid -cystic tumour of 10x9,5x7 cm. of maximum diameters and weighting 298 gr. The mid-cut surface of the neoplasia showed a bicameral cystic area compressing about the half of the tumour and in the other half a solid and fasciculated tissue of elastic consistency and white coloration.

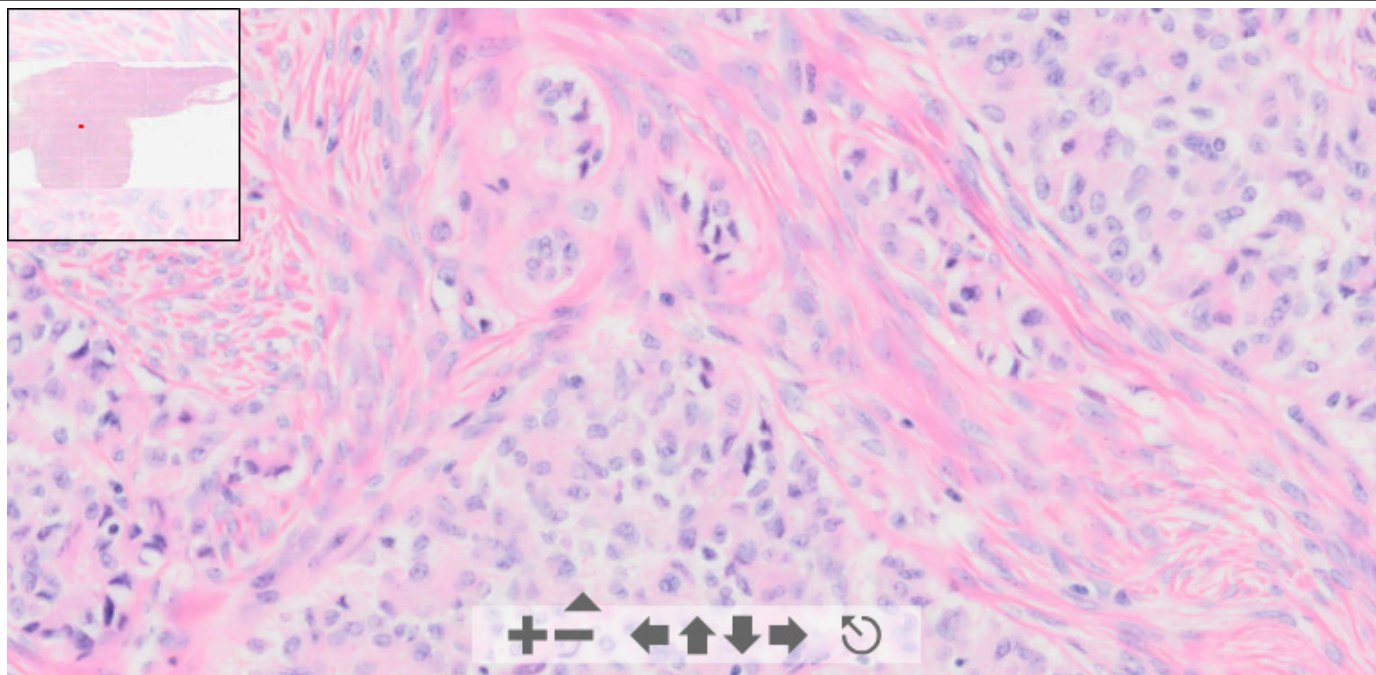
**Resumen de la historia clínica:** Mujer de 83 años con tumor ovárico derecho detectado en control ecográfico.

**Descripción macroscópica:** El ovario estaba reemplazado por una tumoración sólido-quística de 10 x 9,5 x 7 cm y 298 g de peso. La superficie de corte mostraba un área quística bilocular que ocupaba la mitad de la tumoración, mostrando el resto una apariencia sólida, fasciculada, coloración blanquecina y consistencia elástica.

# OLYMPUS

Your Vision, Our Future

This slide's been digitized with **Olympus/SIS dotslide system**  
Preparación digitalizada con el sistema **Olympus/SIS dotslide**



(See virtual slide in full window size- Ver preparación en ventana completa)

- Top

- Virtual Slide

- Clinical history  
- Diagnosis  
- Pathology findings  
- References

## Diagnosis

- Sertoli-cell tumour (Tumor de células de Sertoli)
- Brenner tumour (Tumor de Brenner)
- Fibro-thecoma (Fibro-tecoma)
- Ovarian Fibroleiomioma (Fibroleiomioma ovárico)
- Gynandroblastoma (Ginandroblastoma)

**FINAL DIAGNOSIS IS BELOW THIS LINE**

- Top  
- Virtual Slide  
- Clinical history  
- Diagnosis  
- Pathology findings  
- References

## Diagnosis

SERTOLI-CELL TUMOUR OF THE OVARY.  
TUMOR DE CÉLULAS DE SERTOLI DEL OVARIO

- Top  
- Virtual Slide  
- Clinical history  
- Diagnosis  
- Pathology findings  
- References

## Pathology findings

**Microscopic description:** A pattern of solid cords and tubular structures lined by well differentiated columnar cells can be observed. These cells contain oval, dark nuclei and moderate amounts of eosinophilic cytoplasm. In some areas hollow tubules merge with solid tubules, which may be uniformly cellular. These cords and tubular structures are immersed in a hyalinized collagenous tissue.

**Descripción microscópica:** Se aprecia un patrón constituido por cordones sólidos y estructuras tubulares, revestidos por células columnares bien diferenciadas. Estas células contienen núcleos ovalados, oscuros y una moderada cantidad de citoplasma eosinófilo. En algunas áreas se aprecian túbulos con luz que se entremezclan con cordones sólidos y una uniformidad celular. Estas estructuras se insertan en un estroma colágeno hialinizado.

- Top  
- Virtual Slide  
- Clinical history  
- Diagnosis  
- Pathology findings  
- References

## References

- 1 - Oliva E, Alvarez T, Young RH. Sertoli cell tumors of the ovary: a clinicopathologic and immunohistochemical study of 54 cases. Am J Surg Pathol. 2005 Feb;29(2):143-56.
- 2 - Young RH, Koelliker DD, Scully RE. Sertoli cell tumors of the testis, not otherwise specified: a clinicopathologic analysis of 60 cases. Am J Surg Pathol. 1998 Jun;22(6):709-21.

- Top  
- Virtual Slide  
- Clinical history  
- Diagnosis  
- Pathology findings  
- References

## Comments

- **Juan antonio Suarez Gonzalez** (13/10/2005 3:53:29)

esta realmrnte muy interesante el caso, gracias por la gentileza

- **HUGO GÓNGORA JARA** (13/10/2005 17:01:10)

Me encanto. Gracias.

- **José Miguel Sanz Anquela** (15/10/2005 9:41:12)

Un caso muy bonito, el corte y la tinción excelentes. Enhorabuena.

- **JORGE QUIJANO RIVERA** (15/10/2005 21:26:50)

Casos poco habituales, como el presente, solo los vemos en los congresos gracias por mostrarlo.

- **Cesáreo Corbacho Cuevas** (18/10/2005 13:21:22)

Un caso muy interesante con el que he aprendido mucho. Muchas gracias y un saludo muy cordial al Dr. Martín Davila.

- **Juan Pablo Garcia de la Torre** (19/10/2005 8:23:56)

Un caso muy bonito y poco frecuente. Gracias.

- **Ernesto Blanco Blanco** (29/10/2005 12:37:09)

Es poco frecuente, pero la formación de estructuras tubulares o pseudoglandulares ayudan al diagnóstico.

- **Maribel DONASTORG** (10/11/2005 13:48:48)

Felicidades, un caso que no es muy frecuente.

Maribel Donastorg

---

Web mantenido y actualizado por el [Servicio de informática](#). Modificado: 31/01/2006 2:23:53