



## Virtual Slide Congress. Case # 18

- Slides Index

- Home

Martín Dávila Francisco\*

\* Hospital General de Ciudad Real ESPAÑA

- Top

- Virtual Slide  
- Case Report  
- DIAGNOSIS  
- Pathology

### Case Report

**Summary of the clinical history:** 83 years old male with symptoms of acute low digestive hemorrhage. Endoscopically, a cecal seminecrotic neoplasia was observed.

**Gross study:** Right hemicolectomy specimen that included 17cm. of ascending colon, 17 cm. of cecal region and 13,5 cm of distal ileon. After dissection, a lobulated-fungated neoplasia was observed in its cecal region. It had a brownish coloration and a seminecrotic surface. The tumour was composed of a white tissue that was infiltrating all the intestinal layers. The rest of the intestine was normal.

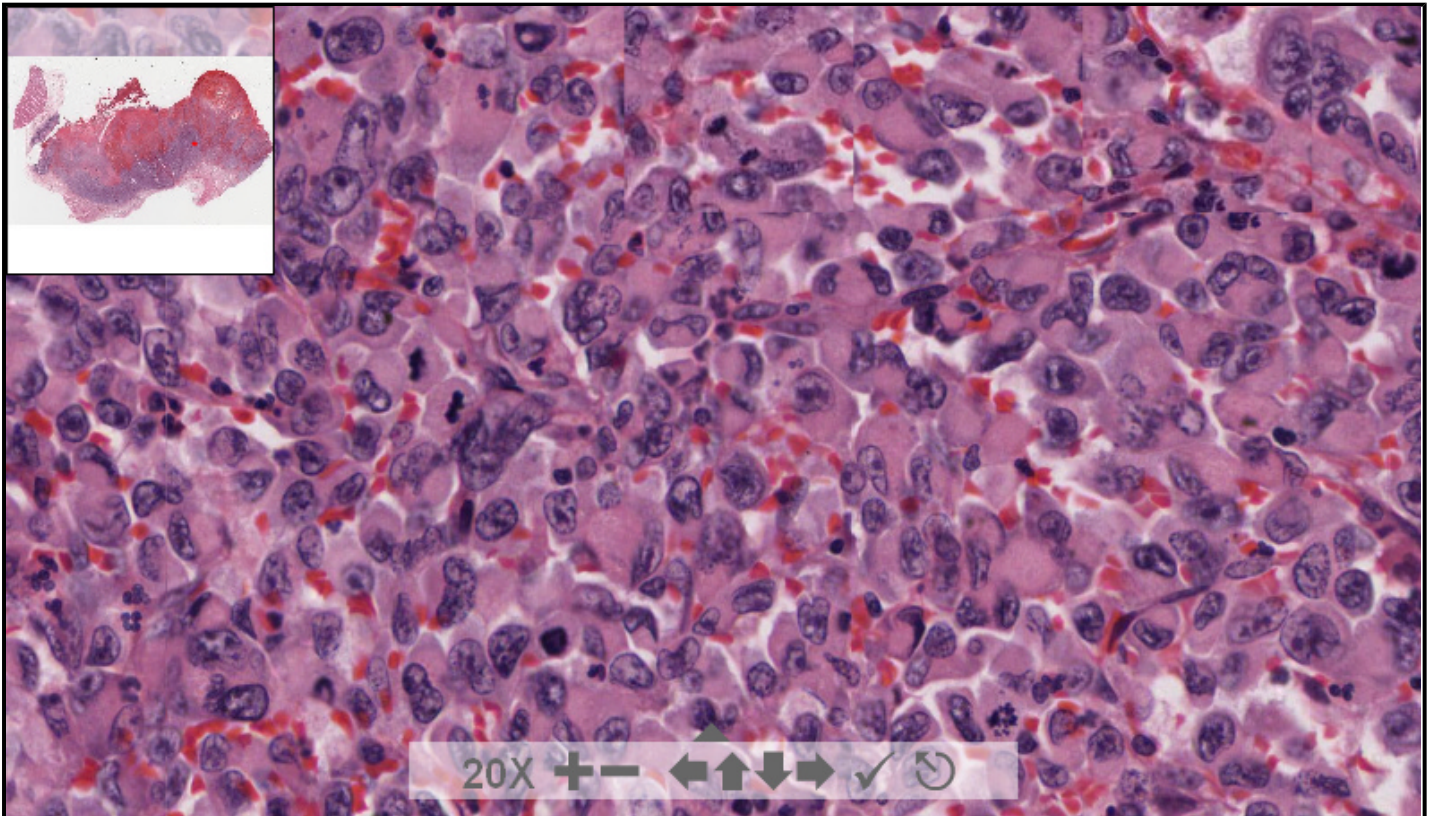
**Microscopic description:** The neoplasia was composed of a sheath of cells with wide and strongly eosinophilic cytoplasm containing a spheroid perinuclear inclusion body (rhabdoid cells). There was co-expression of cytokeratin (CK) and vimentin. After numerous sections, no conventional intestinal adenocarcinoma was demonstrated.

**Resumen de historia clínica:** Varón de 83 años de edad con clínica de hemorragia digestiva baja y al que se le descubre, endoscópicamente un tumor en ciego, de aspecto seminecrotico.

113619 x 72023 size 22.86GB mag 40X

Case 18.svs

(open with ImageScope) info help



digital slide ImageServer  
© 2005 Aperio Technologies



(See virtual slide in full window size- Ver preparación en ventana completa)

[- Top](#)

[- Virtual Slide](#)  
[- Case Report](#)  
[- DIAGNOSIS](#)  
[- Pathology](#)

## Diagnosis

- Malignant rhabdoid tumor (Tumor rabdoide maligno)
- Large cell lymphoma (Linfoma de célula grande)
- Melanoma of the large intestine (Melanoma del intestino grueso)
- Gastrointestinal stromal tumor (Sarcoma del estroma gastrointestinal)

**FINAL DIAGNOSIS IS BELOW THIS LINE**

[- Top](#)

[- Virtual Slide](#)  
[- Case Report](#)  
[- DIAGNOSIS](#)  
[- Pathology](#)

## DIAGNOSIS

PURE MALIGNANT RHABDOID TUMOR OF THE LARGE INTESTINE  
 (TUMOR RABDOIDE MALIGNO, PURO, DE INTESTINO GRUESO)

[- Top](#)

[- Virtual Slide](#)  
[- Case Report](#)  
[- DIAGNOSIS](#)  
[- Pathology](#)

## Pathology

**Microscopic description:** The neoplasia was composed of a sheath of cells with wide and strongly eosinophilic cytoplasm containing a spheroid perinuclear inclusion body (rhabdoid cells). There was co-expression of cytokeratin (CK) and vimentin. After numerous sections, no conventional intestinal adenocarcinoma was demonstrated.

**Descripción microscópica:** La neoplasia se compone de una proliferación difusa de células de citoplasma amplio, fuertemente eosinófilo que se condensa en zona perinuclear. Existía coexpresión de citoqueratina y vimentina. No se pudo demostrar restos de adenocarcinoma de intestino grueso de morfología convencional.

[- Top](#)

[- Virtual Slide](#)  
[- Case Report](#)  
[- DIAGNOSIS](#)  
[- Pathology](#)

## Comments

- **MARIBEL ALTAGRACIA DONASTORG VITTINI** (11/10/2005 2:02:12)

Interesante caso, felicidades al Dr. Davila.

Maribel Donastorg

- **Juan Pablo Garcia de la Torre** (11/10/2005 15:19:16)

Nosotros tuvimos un tumor muy similar en Mallorca en una mujer mayor pero en ese caso el tumor se distribuía por el peritoneo y capa muscular externa a lo largo de muchos centímetros del intestino. Se remitió a un centro de referencia de Madrid donde se descartó GIST y mesotelioma (entre otros) dado el crecimiento tan particular. Muy interesante caso.

- **hector santiago antunez moncada** (12/10/2005 9:39:47)

Muy interesante, bien diagnosticado

- **carlos alfonso sabatier** (12/10/2005 18:25:59)

Caso interesante, poco usual en su localización.  
 Dr carlos alfonso, cimeq, habana, cuba.

- **shanthi palanivelu** (17/10/2005 19:47:58)

unusual location !

- **Oscar Marin** (18/10/2005 1:22:23)

caso notable.

- **René Luis Escaig Olivares** (20/10/2005 23:31:53)

caso interesante

- **Mario Miguel Morales Wong** (20/10/2005 23:35:15)

caso muy interesante

- **Mario Miguel Morales Wong** (20/10/2005 23:35:41)

caso muy interesante

- **Maria Laura Haramboure** (27/10/2005 8:13:35)

caso muy interesante, me costo bajar la imagen y la pude ver a mayor aumento en un pequeño sector. Gracias por el inusual aporte.

- **Mirta Garcia Jardon** (29/10/2005 13:45:16)

Felicidades por tan interesante caso.

- **Javier Muñoz Moreno** (31/10/2005 13:37:25)

bonito caso!! Felicidades. Sgo con problemas para visualizar, pero bueno por la historia y en pequeños campos uno se hace a la idea.

- **Victor Leonel Argueta Sandoval** (04/11/2005 4:46:36)

Caso fuera de serie. Muy bueno.

- **HUGO GÓNGORA JARA** (04/11/2005 21:51:26)

Gracias por presentarlo, la morfología hace merecer enteramente el nombre del tumor.

- **DAYNE LEYVA** (08/11/2005 20:35:43)

Gracias por el caso, de veras muy interesante.

- **LILIA MARGARITA BERNAL MONDRAGÓN** (11/11/2005 6:54:56)

Hermoso caso, excelente corte, y patrón histológico característico. Gracias por compartirlo

---

Web mantenido y actualizado por el [Servicio de informática](#). Modificado: 31/01/2006 2:23:53