



Virtual Slide Congress. Case # 17

- Slides Index

- Home

Martín Dávila Francisco*

* Hospital General de Ciudad Real ESPAÑA

- Top

- Virtual Slide
- Case Report
- DIAGNOSIS
- Pathology

Case Report

Summary of the clinical history: 34 years old man with fever, general malaise, severe headache, nausea, vomiting and hepatomegaly along with liver function tests suggestive of hepatitis.

Gross study: Cuneiform fragment of hepatic tissue of brown-yellowish coloration with 1,5x0,3 cm. of maximum diameters.

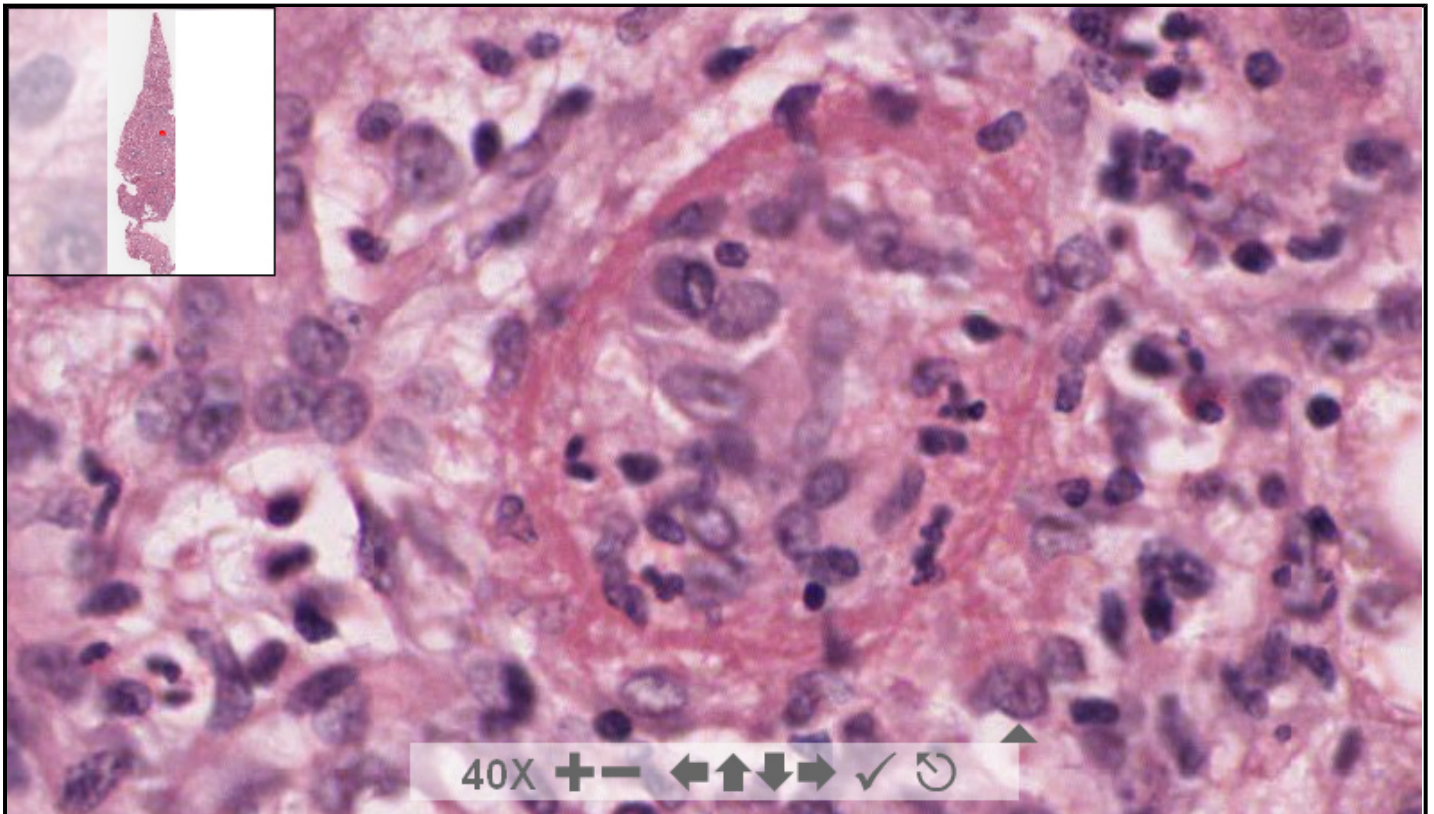
Resumen de historia clínica: Varón de 34 años de edad con un cuadro de fiebre, malestar general, cefalea severa, náuseas, vómitos y hepatomegalia. Existían alteraciones analíticas sugestivas de hepatitis.

Descripción macroscópica: Fragmento cuneiforme de coloración pardo-amarillenta que mide 1,5x0,3 cm.

12207 x 47639 size 1.62GB mag 40X

Case 17.svs

(open with ImageScope) info help



digital slide ImageServer
© 2005 Aperio Technologies



(See virtual slide in full window size- Ver preparación en ventana completa)

- Top

- Virtual Slide

- Case Report
- DIAGNOSIS
- Pathology

Diagnosis

- Cytomegalovirus Hepatitis (Hepatitis por citomegalovirus)
- Q-fever hepatitis (Hepatitis por fiebre Q)
- Toxic -drug hepatitis (Hepatitis tóxica medicamentosa)
- Virus-A hepatitis (Hepatitis por virus A)
- Visceral leishmaniosis (Hepatitis por leishmanias)

FINAL DIAGNOSIS IS BELOW THIS LINE

- Top
- Virtual Slide
- Case Report
- DIAGNOSIS
- Pathology

DIAGNOSIS

Q-FEVER HEPATITIS
HEPATITIS POR FIEBRE Q

- Top
- Virtual Slide
- Case Report
- DIAGNOSIS
- Pathology

Pathology

Microscopic description: The hepatic lobule showed slight-moderate steatosis and multiple and dispersedly settled granulomas with a central empty space, probably a drop of lipid (lipogranuloma), surrounded by a ring of fibrin containing nuclear rests and inflammatory cells that included epithelioid macrophages, multinucleated giant cells and polymorphonuclears. PAS and Ziehl techniques were negatives. No intranuclear viral inclusions neither parasitic forms (mainly leishmanias) were observed.

Descripción microscópica: Se observa un parénquima hepático con discreta-moderada esteatosis de gota gruesa y, de manera dispersa, pequeñas formaciones granulomatosas en el lobulillo que muchas veces muestran un espacio vacío en su zona central, probablemente correspondiente a grasa (lipogranuloma) rodeado por un fino anillo de fibrina y células inflamatorias que incluyen macrófagos epitelioides, aisladas células gigantes multinucleadas y algunos polinucleares. Técnica de PAS y Ziehl negativas. No se observan inclusiones nucleares víricas ni formas parasitarias (leishmanias).

- Top
- Virtual Slide
- Case Report
- DIAGNOSIS
- Pathology

Comments

- **hector santiago antunez moncada** (11/10/2005 11:38:34)

Me parece un excelente caso, los granulomas compuestos por un infiltrado mixto, con ese espacio vacío central rodeados por ese anillo de fibrina ("doughnut" lesion) están hermosos. felicitaciones! Honduras CA

- **Juan Pablo Garcia de la Torre** (11/10/2005 14:47:32)

De este caso destacar las imágenes de lipogranuloma con anillo de fibrina son de libro y muy didácticas. Un saludo.

- **Emma Iborra Lacal** (11/10/2005 19:00:59)

Muchas gracias por el caso. Muy bien ilustrado. enhorabuena

- **Ana María Puig Rullán** (12/10/2005 23:07:06)

Unas imágenes estupendas. Felicitaciones. Ana María Puig

- **Cesáreo Corbacho Cuevas** (13/10/2005 19:48:12)

Un caso muy interesante en el que las lesiones son diagnósticas. Muchas gracias y un saludo muy cordial a los compañeros que lo han remitido.

- **shanthi palanivelu** (17/10/2005 19:42:54)

we dont see this lesion very often. Thank you

- **Hernan Molina Kirsch** (18/10/2005 7:59:02)

Caso muy interesante. Gracias.

- **Mirta Garcia Jardon** (29/10/2005 13:43:15)

Un caso muy interesante, sin embargo, cuando amplificamos las imágenes, se destacan además de las vacuolas de grasa, inas inclusiones intracitoplasmáticas ligeramente basófilas que tienden a confundir. Los felicito por el caso.

- **Javier Muñoz Moreno** (31/10/2005 13:34:23)

Tengo problemas con el programa. No visualizo bien las imágenes. No obstante el caso es interesante. Gracias.

- **Ana Maria Ramos** (06/11/2005 15:26:01)

Caso muito interessante e é o primeiro que vejo podendo manusear as imagens. Grata.

- **Francisco Javier Flores Figueroa** (07/11/2005 17:54:19)

Yo crei que las imagenes correspondian a vidrio despulido y correspondian a inclusiones virales, sin embargo, la explicacion es amplia y mo deja lugar a dudas
Muchas gracias y felicidades por la seleccion

- **HUGO GÓNGORA JARA** (10/11/2005 19:48:32)

Nunca vi un caso de estos, pero la lectura de las características histológicas (lipogranuloma de infiltrado mixto, rodeado por anillo de fibrina) me permitió el diagnóstico. Con este congreso virtual(real) de slides, realmente puedo decir que vi uno. Muchas felicitaciones a los autores y los organizadores del congreso.

- **LILIA MARGARITA BERNAL MONDRAGÓN** (11/11/2005 6:23:31)

Hermoso caso, afortunadamente he tenido facilidad para ver las imágenes con excelente definición. Es mi primer congreso virtual y estoy maravillada por el alcance de la tecnología incorporada. Felicidades y gracias por compartir éste caso.

- **MARIA DEL CARMEN VAZQUEZ CASTRO** (18/11/2005 19:50:41)

TENGO PROBLEMAS CON LA VISUALIZACIÓN, ALCANCÉ A VER LA FORMA DE LOS GRANULOMAS. LA IMAGEN ES BORROSA. LO VERÉ MAS TARDE, PARA UNA MEJOR IMAGEN.