



## Virtual Slide Congress. Case # 15

- Slides Index

- Home

Francisco Martín Dávila\*

\* Hospital General de Ciudad Real ESPAÑA

- Top

- Virtual Slide  
- Case Report  
- DIAGNOSIS  
- Pathology

### Case Report

**Summary of the clinical history:** 34 years old woman with a diagnosis of uterine two uterine myomas. They were extirpated by myomectomy for preserving the anatomy of the rest of genital system that otherwise was normal.

**Gross study:** Two nodules of myomatous appearance of 6x4 and 5x4 cm. The cut surface was fasciculated, with elastic consistency and some yellowish coloration.

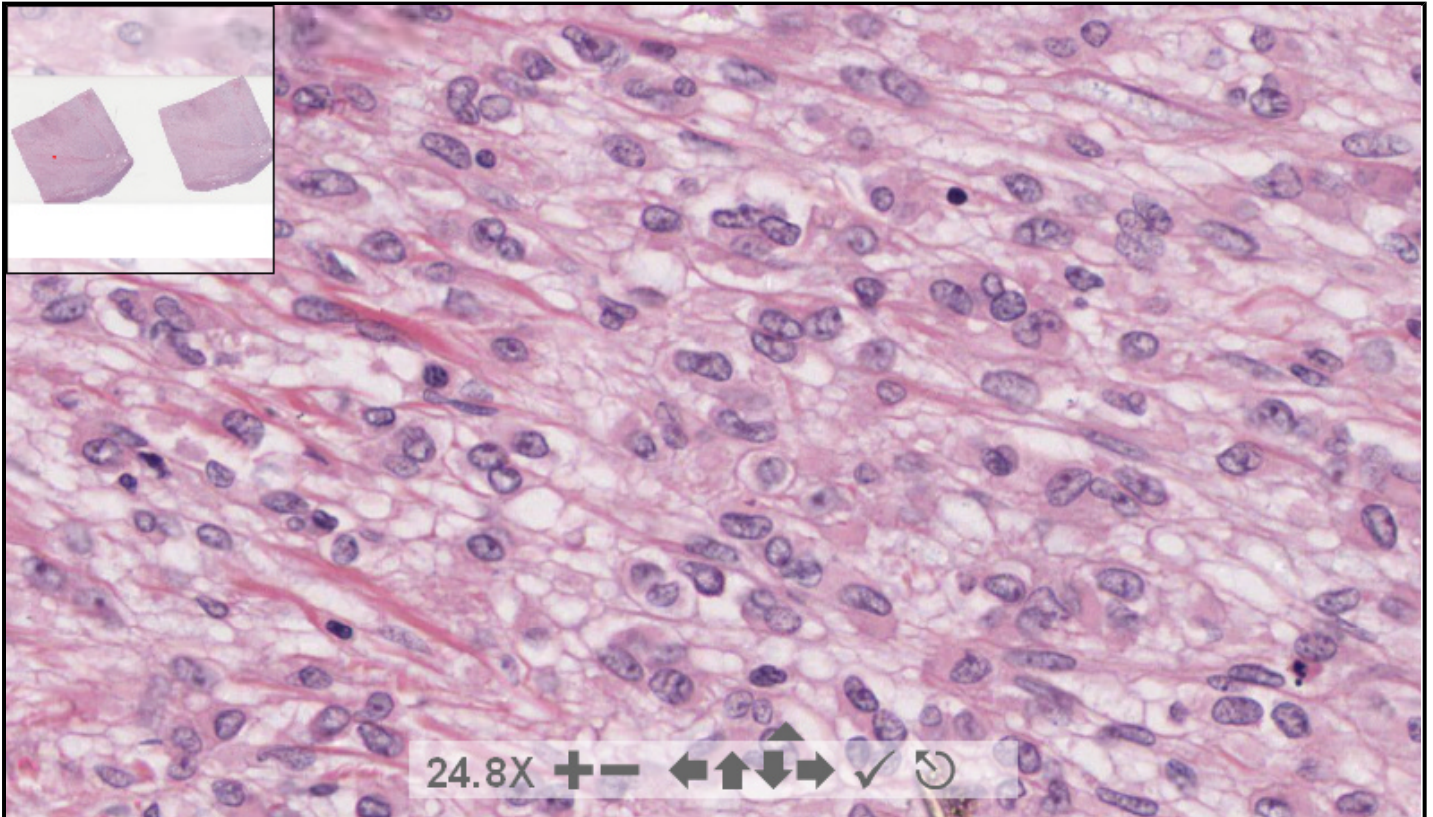
**Resumen de historia clínica:** Mujer de 34 años de edad con diagnóstico de miomas uterinos a la que se le practica dos miomectomías, preservando el resto de órganos genitales internos.

**Descripción macroscópica:** Dos formaciones nodulares de aspecto miomatoso de 6x4 y 5x4 cm. Que al corte muestran un aspecto fasciculado, consistencia elástica y una coloración algo amarillenta.

190617 x 91865 size 48.93GB mag 40X

Case 15.svs

(open with ImageScope) info help



digital slide ImageServer  
© 2005 Aperio Technologies



(See virtual slide in full window size- Ver preparación en ventana completa)

- Top

- Virtual Slide  
- Case Report  
- DIAGNOSIS  
- Pathology

## Diagnosis

- Endometrial stromal sarcoma (Sarcoma del estroma endometrial)
- Uterine leiomyosarcoma (Leiomiomasarcoma)
- Uterine tumor resembling ovarian sex-cord tumor (Tumor uterino simulador de un tumor de los cordones sexuales del ovario)
- Malignant mixed Müllerian tumor (Tumor mülleriano mixto maligno)

**FINAL DIAGNOSIS IS BELOW THIS LINE**

- Top  
- Virtual Slide  
- Case Report  
- DIAGNOSIS  
- Pathology

## DIAGNOSIS

UTERINE TUMOR RESEMBLING OVARIAN SEX-CORD TUMOR  
(TUMOR UTERINO SIMULADOR DE TUMOR DE LOS CORDONES SEXUALES)

- Top  
- Virtual Slide  
- Case Report  
- DIAGNOSIS  
- Pathology

## Pathology

**Microscopic description:** One of these nodules was composed of round cells with distinct cell membrane and a prominent small nucleolus, forming anastomosing cords and tubular structures resembling the microscopic appearance of a ovarian sex-cord tumor. This appearance was observed in all the tumor with no appreciable conventional fibroleiomyomatous component. In some focus the neoplastic cells showed a wide and deeply eosinophilic cytoplasm (rhabdoid cells). Immunohistochemically the tumoral cells were focally positive for pancytokeratin (LÜ-5) and diffusely for vimentin. They were negative for actin and strongly positive for progesterone receptors and in lower intensity for estrogen receptors. There was a low mitotic rate.

**Descripción microscópica:** Uno de los tumores se compone de una proliferación de células redondas de límites citoplasmáticos bien definidos y nucleolos prominentes, que forman cordones anastomosados y estructuras tubulares dando un aspecto histopatológico similar al de los tumores de los cordones sexuales del ovario. Este aspecto se encuentra de manera homogénea por todo el nódulo, sin restos apreciables de un fibroleiomioma convencional. En algunas áreas las células muestran citoplasma amplio y fuertemente eosinófilo (rabdoides). Inmunohistoquímicamente muestran positividad parcheada para pancitoqueratina (LÜ-5) e intensa para vimentina. Así mismo, son negativas para la actina e intensamente positivas para receptores estrogénicos (mucho menos notoriamente para los de progesterona). El índice mitótico es bajo.

- Top  
- Virtual Slide  
- Case Report  
- DIAGNOSIS  
- Pathology

## Comments

- **Juan antonio Suarez Gonzalez** (04/10/2005 6:51:33)

Very interesting case, thanks.  
*caso muy interesante, gracias.*

- **Juan Pablo Garcia de la Torre** (04/10/2005 8:27:17)

A very interesting case, unknown for me. Thanks  
*Un caso muy interesante y para mi desconocido. Gracias*

- **Cesáreo Corbacho Cuevas** (04/10/2005 12:04:07)

A very interesting case, also unknown for me. Thanks a lot  
*Un caso muy interesante y tambien desconocido para mi. Muchas gracias.*

- **María Caridad De Armas Fernández** (04/10/2005 17:49:31)

Interesting case. I haven't had previous experience with it.  
*caso interesante.no he tenido experiencia en otros.*

- **carlos alfonso sabatier** (05/10/2005 21:05:45)

We tried to make the diagnosis with the described gross appearance. Interesting case, congratulations.  
*Hicimos el diagnostico por el aspecto macroscopico descrito, caso interesante, felicitaciones.*  
Dr carlos alfonso sabatier. cimeq. Cuba.

- **Andrea Caamaño Bolaños** (07/10/2005 21:59:45)

A very interesting case, in Costa Rica we have seen some similar cases.  
*Un caso muy interesante, en Costa Rica hemos tenidos algunos casos similares*

- **Oscar Marin** (09/10/2005 16:32:22)

Interesting case. I do not have experience with them  
*Caso interesante, no tengo experiencia en ellos.*

- **HUGO GÓNGORA JARA** (10/10/2005 7:07:26)

Interesting case. I haven't had any similar one until now. Congratulations.  
*Caso interesante, no tuve ninguno similar hasta el momento. Felicitaciones.*

- **FRANCISCA SALVA RAMONELL** (27/10/2005 18:15:21)

Interesting case. I made the diagnosis by exclusion of the rest of the options.  
*Caso interesante. He hecho el diagnóstico por exclusión de los demás.*

- **Mirta García Jardon** (29/10/2005 13:29:15)

Very difficult case, indeed! Congratulations! We have the opportunity to diagnose often the triple M neoplasias of the female genital tract, but your was beyond our expectations!

- **Javier Muñoz Moreno** (31/10/2005 13:26:49)

Interesting case! I had problems with the visualization program to watch cells correctly  
*Caso interesante! Tuve problemas con el programa para visualizar las células correctamente.*

- **Bayardo Flores** (04/11/2005 11:16:35)

Beautiful case, this tumours are uncommon and they are always a diagnostic challenge, however, immunohistochemistry resolves them quite easily, specially the characteristic positivity with alpha inhibin, and calretinin.  
Thanks and congratulations to the authors.  
*Muy lindo caso, estos tumores raros son siempre un reto diagnóstico sin embargo la IHQ los resuelve bastante fácilmente, especialmente la positividad característica a la alfa-1-inhibina y a la calretinina. Gracias y felicidades a los autores*

- **Bayardo Flores** (04/11/2005 11:18:17)

I'm sorry, I meant to the author. Dr. Davila.  
*Perdón, quise decir al autor, Dr. Dávila*

- **Francisco Javier Flores Figueroa** (07/11/2005 17:46:47)

un caso realmente difícil, no se observa con frecuencia.  
Tendran mas casos reportados en su experiencia???

- **Maribel DONASTORG** (10/11/2005 23:12:36)

difícil e interesante, se necesita de inmunohistoquímica para su dx. Felicidades

Maribel Donastorg

- **Francisco Martín Dávila** (10/11/2005 23:57:33)

Muchas gracias por sus atentos comentarios.  
Al Dr Fco. Javier Flores Figueroa, comentarle que, hasta ahora, sólo hemos tenido este único caso.