

Virtual Slide Congress. Case # 13

[- Slides Index](#)

[- Home](#)

Francisco Martín Dávila*

* Hospital General de Ciudad Real ESPAÑA

[- Top](#)

[- Virtual Slide](#)

[- Case Report](#)

[- DIAGNOSIS](#)

[- Pathology](#)

Case Report

Summary of the clinical history: 76 years old male with a neoplasia in his left kidney suggestive of malignancy. It was treated with radical nephrectomy.

Gross study: A radical nephrectomy specimen of 12x8x7 cm. and 296 gr. of weight was received. After an easily decapsulation process the kidney showed a neoplasia with irregular and ill-defined borders of 9x8 cm of maximum diameters, approximately. It had a white cut surface with mixed areas of a yellowish coloration. The tumour occupied all the thickness of the renal parenchyma and was infiltrating in some points the perirenal fat and the adipose tissue of the sinus. The rest of the kidney was normal in appearance with some small cysts near the surface and a relative good delimitation between cortex and medulla.

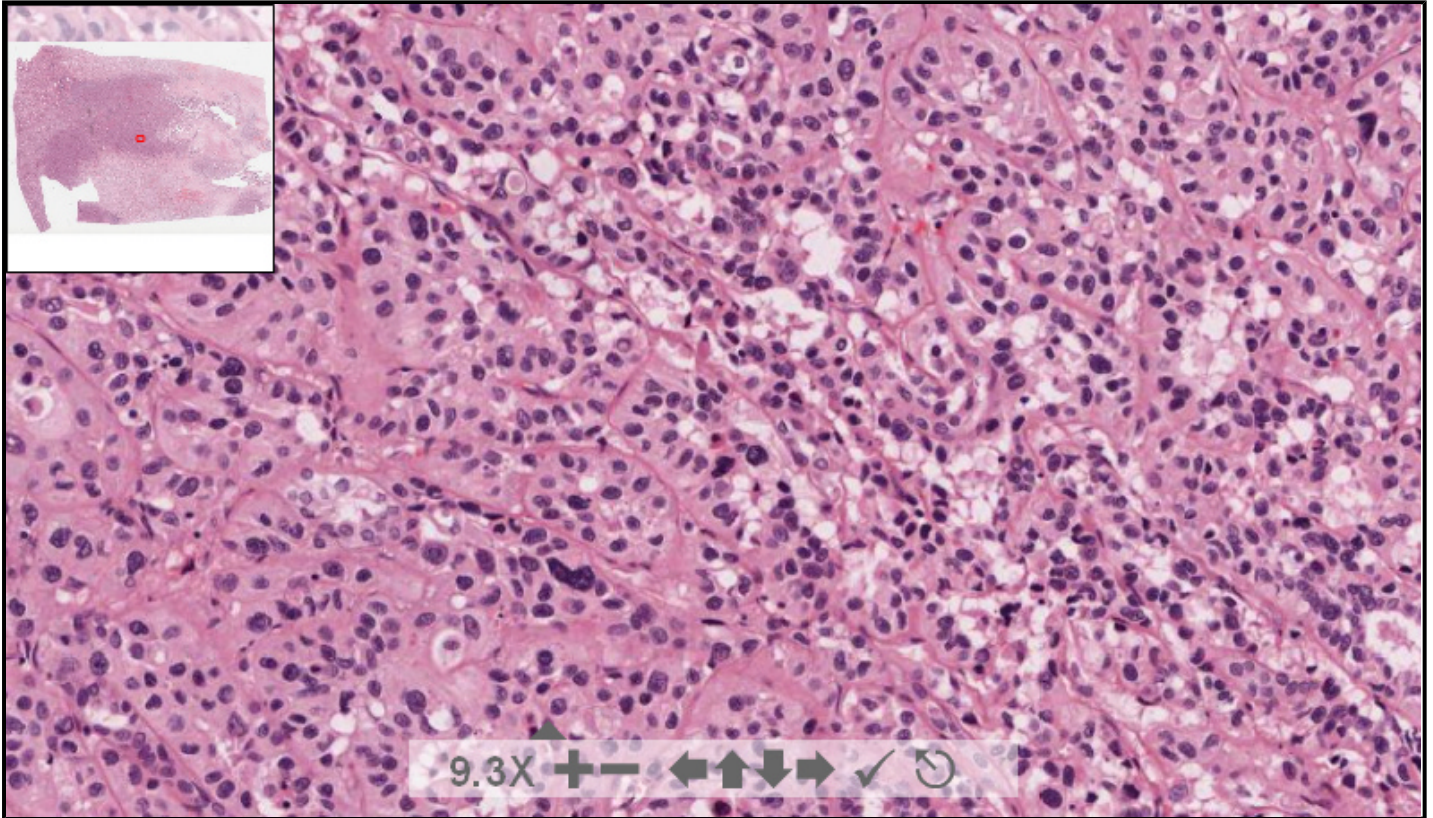
Resumen de historia clínica: Varón de 76 años de edad con una neoplasia en riñón izquierdo. Se practica nefrectomía radical.

Descripción macroscópica: Se recibe pieza de nefrectomía radical de 12x8x7 cm y de 296 gr. de peso. Se decapsula con cierta dificultad pero totalmente y muestra, al corte, un área tumoral de límites mal definidos, que mide, aproximadamente, 9x8 cm. Es de coloración blanquecina con áreas amarillentas en su interior afectando a la grasa del sinus y ocupando todo el espesor del riñón, contactando con grasa perirrenal. El resto del parénquima renal muestra una relativamente buena delimitación cortico-medular con pequeñas áreas cicatriciales. Los vasos del hilio no muestran alteraciones.

119253 x 86898 size 28.95GB mag 40X

Case 13.svs

(open with ImageScope) info help



digital slide ImageServer © 2005 Aperio Technologies 

(See virtual slide in full window size- Ver preparación en ventana completa)

- Top
- Virtual Slide
- Case Report
- DIAGNOSIS
- Pathology

Diagnosis

- Renal papillary carcinoma (Carcinoma papilar de riñón)
- Renal chromophobe cell carcinoma (Carcinoma de células cromóforas)
- High grade collecting duct carcinoma - Bellinoma (Carcinoma de los conductos colectores del riñón)
- Renal transitional cell carcinoma (Carcinoma de células transicionales)
- Renal collecting duct carcinoma (Carcinoma de conductos colectores)

FINAL DIAGNOSIS IS BELOW THIS LINE

- Top
- Virtual Slide
- Case Report
- DIAGNOSIS
- Pathology

DIAGNOSIS

COLLECTING DUCT CARCINOMA (BELLINOMA)
(CARCINOMA RENAL DE LOS CONDUCTOS COLECTORES)

- Top
- Virtual Slide
- Case Report
- DIAGNOSIS
- Pathology

Pathology

Microscopic description: The renal neoplasia was epithelial in appearance and composed of nests and papillary structures filled and lined, respectively, by cells with wide eosinophilic cytoplasm and vesiculous nucleus. There were extensive necrotic areas. At the inner part of the tumor the neoplastic cells replaced partially the urothelial epithelium that normally covers the pelvic calyx and also the cells of the distal portion of the collecting ducts. Immunohistochemically, tumoral cells were strongly positive for CK-19.

Diagnostic: HIGH GRADE COLLECTING DUCT CARCINOMA (HIGH GRADE BELLINOMA)

Descripción microscópica: Se observa una neoplasia epitelial que se dispone formando nidos y estructuras papilares y tubulares dilatadas, revestidos por una sola capa de células de citoplasma amplio, eosinófilo y núcleo de aspecto vesiculosos. Existen frecuentes áreas de necrosis. La neoplasia se extiende por el recubrimiento urotelial de la pelvis y por la desembocadura de los conductos colectores. La célula tumoral es fuertemente positiva para CK-19.

Diagnóstico: CARCINOMA DE LOS CONDUCTOS COLECTORES DEL RIÑÓN (BELLINOMA) DE "ALTO GRADO".

- Top

- Virtual Slide
- Case Report
- DIAGNOSIS
- Pathology

Comments

- **Cesáreo Corbacho Cuevas** (03/10/2005 18:53:23)

It's been a very difficult case for me, and, in fact, I find missing a more evident desmoplasia in order all data to converge. Many thanks to the authors for submitting it, and congratulations to organisers.
Me ha resultado un caso muy difícil y, de hecho, he echado de menos una desmoplasia más evidente para que todos los datos me encajaran. Muchas gracias a los autores por remitirlo y enhorabuena a los organizadores.

- **Emilio Mayayo Artal** (04/10/2005 23:57:04)

Interesting case. My equipment did not give me much definition, but the most characteristic features of these tumours were present
Interesante caso. La máquina no me daba mucha definición pero se observa lo más característico de estos tumores. Felicidades y gracias por mostrarlo.
Emilio

- **hector santiago antunez moncada** (05/10/2005 8:16:23)

I enjoyed this case a lot. Thanks for sharing it with us. Congratulations.
Me gusto mucho el caso que bueno que lo han compartido con nosotros. Felicitaciones.
Honduras CA

- **David Cubero Rego** (05/10/2005 16:26:45)

Excellent case, and desmoplasia is focal, and it seems to be present.
Magnífico caso, la desmoplasia es focal pero existe.

- **carlos alfonso sabatier** (05/10/2005 21:01:52)

Interesting case. Congratulations.
Caso interesante, felicitaciones. Dr Carlos Alfonso Sabatier.

- **Julia Cecilia Cruz Mojarrieta** (06/10/2005 11:40:56)

Beautiful case. Although definition is not very high, the main characteristics of this tumour can be observed. Thanks a lot for submitting it
Muy bonito caso. Aunque la definición no es muy buena, se puede observar las características principales de este tipo de tumor. Muchas gracias por compartir el caso.

- **Juan antonio Suarez Gonzalez** (06/10/2005 13:22:55)

We reviewed this case in our group, and it came to be very difficult and interesting. Thanks for your kindness.
Valoramos el caso en el colectivo y resulto bien difícil e interesante, gracias por la gentileza

- **Oscar Marin** (09/10/2005 5:07:07)

A really difficult case. Desmoplasia is not as marked and, at last I could diagnose it, but it took me a big effort.
Caso ciertamente difícil. La desmoplasia no es tan marcada y bueno pude diagnosticarlo pero costo mucho.

- **Oscar Marin** (09/10/2005 5:07:44)

I forgot to say CONGRATULATIONS
Me olvidaba, FELICITACIONES.

- **Sueli Suzigan** (13/10/2005 14:04:27)

Interesting case. Thanks for sharing it

Caso interesante. Grata por compartilha-lo conosco.

- **Mirta Garcia Jardon** (29/10/2005 13:24:17)

A very good case. Congratulations!
Muy bueno el caso. Felicidades!

- **Javier Muñoz Moreno** (31/10/2005 13:21:32)

I did not notice some aspects. Nice, although difficult case
No reparé en algunos aspectos. Caso bonito, pero difícil.

- **Ana Maria Ramos** (06/11/2005 17:25:16)

Belo caso. Enviamos parabéns, de Natal, Brasil. Grata!

- **Maribel DONASTORG** (10/11/2005 23:05:27)

Un caso en verdad difícil, se confundió con un carcinoma de alto grado de malignidad, indrenciado.
Felicidades.

Maribel Donastorg

- **LILIA MARGARITA BERNAL MONDRAGÓN** (11/11/2005 5:04:48)

Afortunadamente tuvo oportunidad de obtener buena definición en las imágenes, una lesión muy interesante, gracias por brindarnos la oportunidad de ver casos extraordinarios.

- **MARIA DEL CARMEN VAZQUEZ CASTRO** (18/11/2005 18:46:32)

MUY INTERESANTE, ESTE ES EL PRIMER CASO DE BELLINOMA DE ALTO GRADO QUE VEO.
LOS QUE HE VISTO AFORTUNADAMENTE EN MI PRACTICA HOSPITALARIA HAN TENIDO LA CLASICA
IMAGEN CON INTENSA DESMOPLASIA.

Web mantenido y actualizado por el [Servicio de informática](#). Modificado: 31/01/2006 2:23:53