



## Virtual Slide Congress. Case # 11

- Slides Index

- Home

M<sup>a</sup> Dolores Arias Santos<sup>\*</sup>, Marta Pavcovich Ruiz<sup>\*</sup>, Concepción Jimenez<sup>\*\*</sup>, Carmen Busto Ferrer<sup>\*\*\*</sup>, Miguel Andújar Sanchez<sup>\*</sup>, Miguel Sánchez Ramos<sup>\*</sup>

<sup>\*</sup> Patología. Hospital Materno Infantil Canarias ESPAÑA

<sup>\*\*</sup> Ginecología. Hospital Materno Infantil Canarias ESPAÑA

<sup>\*\*\*</sup> Radiología. Hospital Materno Infantil Canarias ESPAÑA

- Top

- Virtual Slide  
- Clinical summary  
- DIAGNOSIS  
- Discussion  
- References

### Clinical summary

Female, 44 y.o. with a breast lump.

It was an unilateral, non painful rounded nodule, well delimited and mobile.

It had a clinical and radiological fibroadenoma appearance.

### Historia clínica:

Mujer de 44 años con nódulo de mama. Es unilateral, no doloroso, redondeado, bien delimitado y móvil. Aspecto tanto clínico como mamográfico de fibroadenoma.

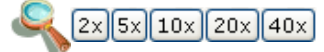
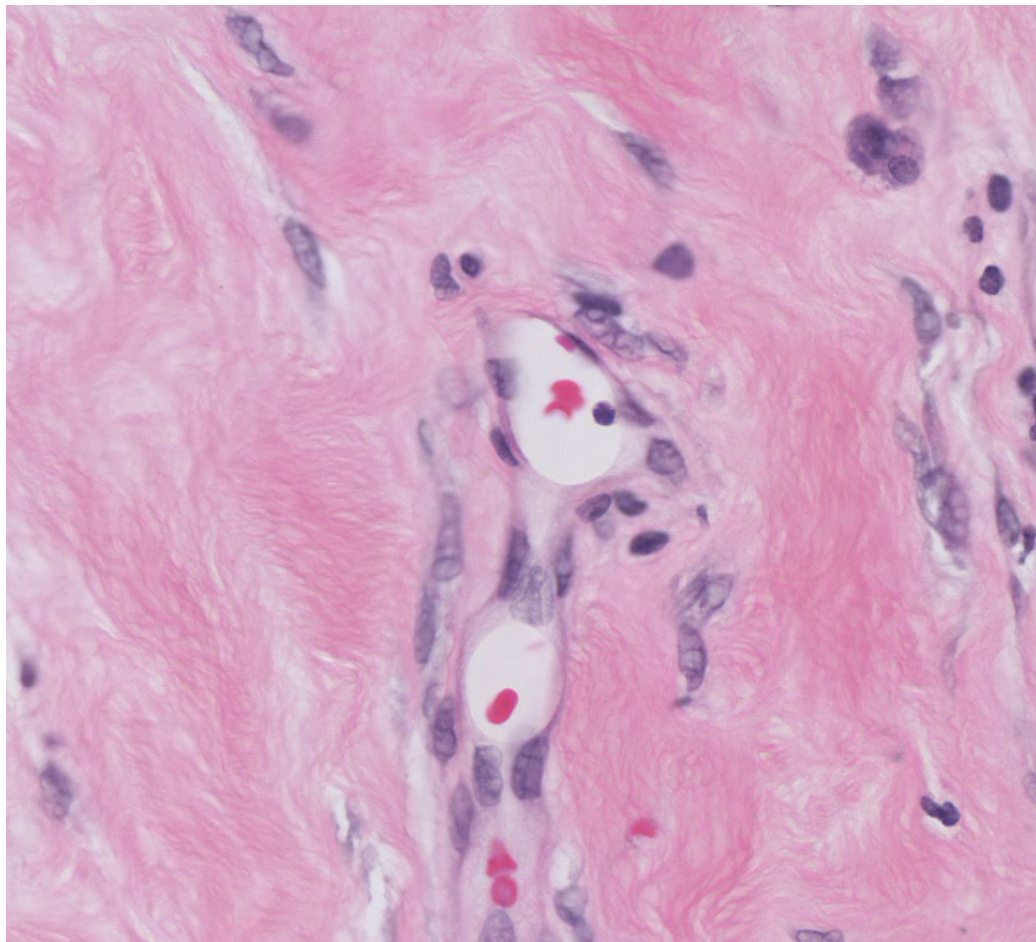


WebMicroscope

This slide's been kindly digitized by [WebMicroscope's team \(Finland\)](#)

Preparación amablemente digitalizada por los responsables de [WebMicroscope \(Finlandia\)](#)

**H&E (x40)**



Contrast: 1.00

Brightness: 1.00

Case 11, C11-1 (x40)

Regions of Interest: [On/Off](#)

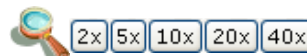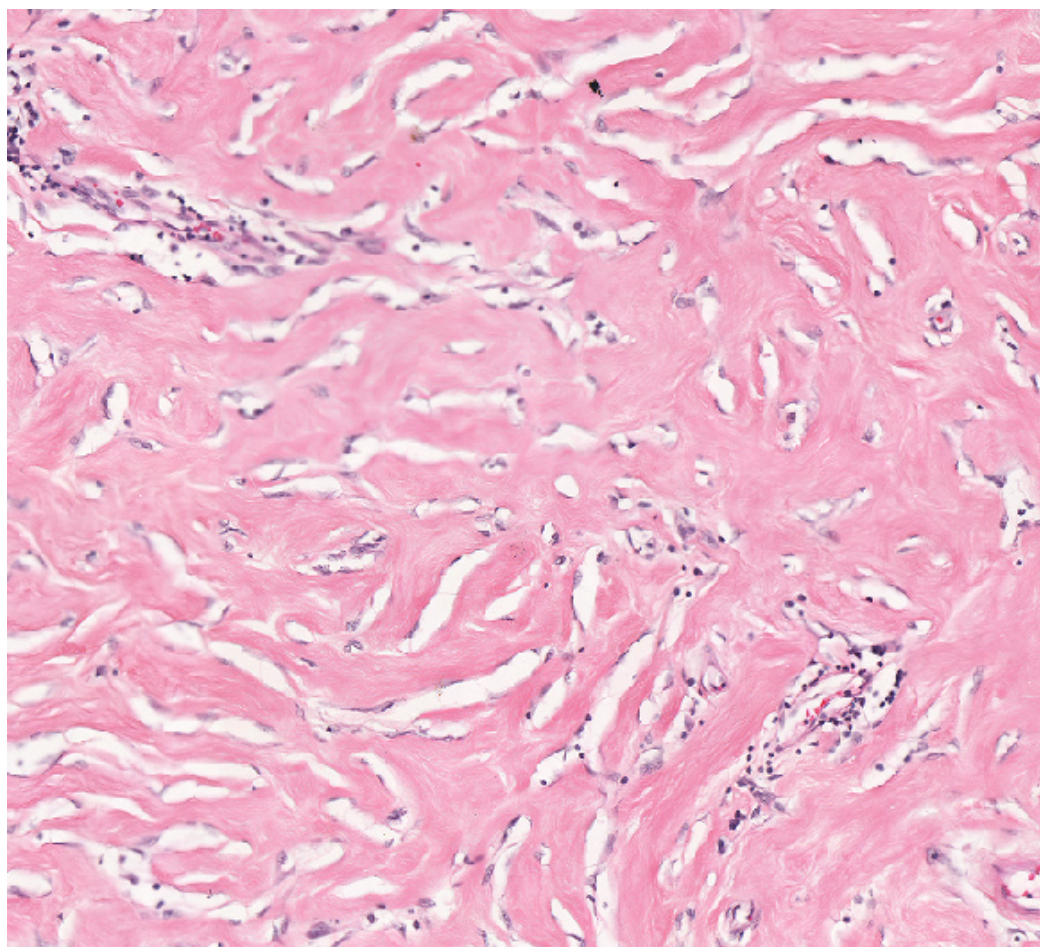


See virtual slide in full window size - Ver caso en Webmicroscope



WebMicroscope

This slide's been kindly digitized by **WebMicroscope's team (Finland)**  
Preparación amablemente digitalizada por los responsables de **WebMicroscope (Finlandia)**  
**H&E (x20)**



Contrast: 1.00

Brightness: 1.00

Case 11, C11-2 (x20)

Regions of Interest: [On/Off](#)



See virtual slide in full window size - Ver caso en Webmicroscope

- Top
- Virtual Slide
- Clinical summary
- DIAGNOSIS
- Discussion
- References

### Diagnosis

- Pseudoangiomatous stromal hyperplasia, PASH (Hiperplasia estromal pseudoangiomatosa de mama)
- Fibroadenoma
- Diffuse Angiomatosis (Angiomatosis difusa)
- Low grade Angiosarcoma (Angiosarcoma de bajo grado)
- Fibrocystic disease (Enfermedad fibroquística)

**FINAL DIAGNOSIS IS BELOW THIS LINE**

- Top
- Virtual Slide
- Clinical summary
- DIAGNOSIS
- Discussion
- References

### DIAGNOSIS

Pseudoangiomatous stromal hyperplasia (PASH)  
(Hiperplasia estromal pseudoangiomatosa de mama)

- Top  
 - Virtual Slide  
 - Clinical summary  
 - DIAGNOSIS  
 - Discusion  
 - References

## Discusion

See paper presented at the [7th Virtual Hispano-American Congress of Pathology](#).

- Top  
 - Virtual Slide  
 - Clinical summary  
 - DIAGNOSIS  
 - Discusion  
 - References

## References

See paper presented at the [7th Virtual Hispano-American Congress of Pathology](#).

- Top  
 - Virtual Slide  
 - Clinical summary  
 - DIAGNOSIS  
 - Discusion  
 - References

## Comments

- **maria isabel lorenzo paz** (01/11/2005 21:54:01)

The case is interesting and it can be confused with true vascular lesions.  
*es interesante el caso y puede ser confundido con lesiones vasculares verdaderas*

- **HUGO GÓNGORA JARA** (01/11/2005 23:27:59)

It is interesting to see some accompanying vessels containing erythrocytes and this can mislead to a vascular lesion, but the difference is that these are scarce elements. Thanks for submitting the case. Excellent pictures. Congratulations to the Congress organisers.  
*Es interesante la presencia de algunos vasos acompañantes con eritrocitos en su interior y pueden llevar a confusión con lesiones vasculares, pero la diferencia está en que son escasos. Gracias por compartir el caso. Excelentes imagenes. Felicitaciones a los organizadores del congreso.*

- **Cesáreo Corbacho Cuevas** (04/11/2005 16:03:48)

I would also add to that previously stated, that negative immunostaining of those cells with vascular markers help to establish differential diagnosis. Thanks a lot and warmest regards.  
*Yo añadiría a lo anteriormente comentado que la negatividad inmunohistoquímica de estas células para marcadores vasculares ayuda a establecer el diagnóstico diferencial. Muchas gracias y un saludo muy cordial.*

- **MARIA DEL CARMEN VAZQUEZ CASTRO** (18/11/2005 18:20:53)

MUY BUEN CASO, NO TODO ES NEOPLASIA MALIGNA.  
 GRACIAS POR COMPARTIR SU EXPERIENCIA CON NOSOTROS