



VII Congreso Virtual Hispanoamericano de Anatomía Patológica y I Congreso de Preparaciones Virtuales por Internet

Del 1 al 31 de octubre de 2005



Ectasia coronaria e infarto agudo de miocardio. Presentación de un caso.

Francisco Luis Moreno Martínez*, Luis F. Vega Fleites*, Héctor A. Fleites Cárdenas*, Rosendo S. Ibarrollín Hernández*, Rafael S. León de la Torre**, Justo de Lara Abab**, Omaidá J. López Bernal***

* Cardiocentro "Ernesto Che Guevara" CUBA

** Centro de Atención Cardiovascular de Camagüey CUBA

*** Hospital Pediátrico "José Luis Miranda" CUBA

Resumen

La ectasia coronaria, un hallazgo angiográfico poco común (0.3-5.3% de todas la coronariografías), es causa de síndrome coronario agudo y, aunque su etiología es aun un campo abierto a la investigación, se reconocen múltiples factores causales. La relación entre anticonceptivos orales y afecciones arteriales no está bien establecida aun. Describimos el caso de una paciente femenina de 33 años de edad, sin factores de riesgo coronario demostrables y tomadora de anticonceptivos orales (etinor), que sufre un infarto agudo de miocardio de cara inferior y presenta una ectasia coronaria severa. Se discuten los posibles mecanismos que relacionan a los anticonceptivos orales con la coronariopatía dilatada y se muestran las imágenes angiográficas.

Introducción

Los avances terapéuticos en las últimas décadas han permitido disminuir significativamente la mortalidad en la fase aguda del infarto de miocardio¹. Varias son las causas y las estrategias terapéuticas a utilizar^{1, 2}. La angioplastia coronaria transluminal percutánea (ACTP) ha demostrado su efectividad en este sentido^{1, 3}. La ectasia coronaria, un hallazgo angiográfico poco común (0.3-5.3% de todas la coronariografías)^{4, 5}, es causa de síndrome coronario agudo⁶ y, aunque su etiología es aun un campo abierto a la investigación, se reconocen múltiples factores dentro de los que se incluyen la aterosclerosis, la enfermedad de Takayasu, la poliarteritis nudosa, las enfermedades de Kawasaki y Ehlers-Danlos y otras menos significativas como la fiebre reumática, la sífilis y el síndrome de Marfán^{5, 7, 8}. La relación entre anticonceptivos orales y afecciones arteriales no está aun bien establecida. Describimos el caso de una paciente femenina de 33 años de edad, sin factores de riesgo coronario demostrables y tomadora de anticonceptivos orales (etinor), que sufre un infarto agudo de miocardio de cara inferior y presenta una coronariopatía dilatada severa.

Caso clínico

Se trata de una paciente femenina, de 33 años de edad, piel blanca, sin factores de riesgo coronario conocidos y tomadora habitual de anticonceptivos orales (etinor), que ingresa en un hospital provincial con el diagnóstico de infarto agudo de miocardio con elevación del ST en cara inferior y recibe tratamiento fibrinolítico con estreptoquinasa recombinante cubana.

La trombolisis fue fallida y la paciente se trasladó al centro de referencia provincial donde continuó con dolor epigástrico y en hipocondrio derecho, y en el electrocardiograma, después de varias horas de iniciado los síntomas, aparecían ondas Q en DIII y aVF. Por estas razones deciden remitirla a nuestra Unidad para valorar la posibilidad de intervención percutánea.

Recibimos, a las 24 horas de iniciados los síntomas, a una paciente aun con dolor y signos de shock (hipotensión arterial 85/50 Torr, frialdad, palidez y pulsos periféricos prácticamente imperceptibles), se tomaron muestras para exámenes de sangre y se realizó la coronariografía donde observamos severa ectasia de las porciones proximales y media de circunfleja (Cx), coronaria derecha (CD) y, en menor medida, de la descendente anterior (DA) (Figura 1). La CD estaba severamente calcificada en el segmento afectado, con imagen trombótica en su interior y ocluida en su segmento medio, justo donde el vaso retomaba su diámetro normal (Figura 1C). Decidimos entonces realizar la ACTP. Se predilata con balón convencional Falcon (Medtronic) de 3.5 x 20 mm (Figura 2A) y a continuación se implanta Stent Apolo (Cordynamic) de 3,5 x 28 mm (Figura 2C) observándose trombosis intracoronaria difusa (Figuras 2D y 3A) y embolización distal al ramo pósterolateral (Figuras 2D y 3B), se trata inicialmente con balón sin lograr resultados deseados y, considerando que es un ramo fino, se decide administrar un bolo de 750 000 UI de estreptoquinasa y se traslada a la paciente a cuidados intensivos donde evoluciona favorablemente, sin dolor, durante 48 horas, momento en que realizamos control angiográfico y constatamos la permeabilidad del stent, ausencia de lesiones significativas, ramo pósterolateral distal permeable y ausencia de trombosis (Figura 3C).

Los exámenes serológicos realizados descartaron la presencia de sífilis, virus de inmunodeficiencia humana y enfermedades del tejido conectivo. También descartamos la presencia de Síndrome de Marfán, enfermedad de Kawasaki y poliarteritis nudosa. Solo nos llamó la atención el uso de anticonceptivos orales (Etinor) desde hacía cinco años.

La paciente fue trasladada a su provincia donde se continuó el estudio en aras de determinar la causa de la ectasia coronaria.

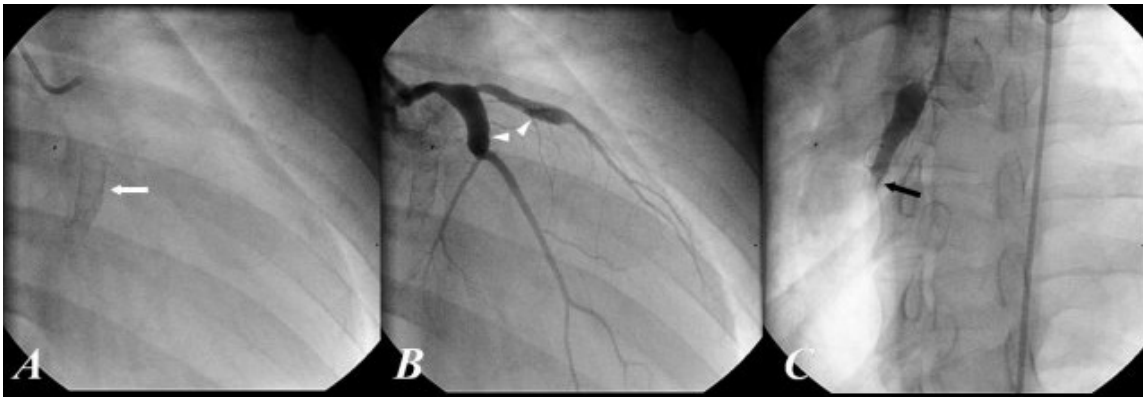


Figura 1 - A. Primera imagen obtenida al iniciar la coronariografía. La flecha señala la zona calcificada que se corresponde con la porción dilatada de la CD (OAD). B. Coronaria izquierda donde se observa severa dilatación de los segmentos proximales de Cx y en menor medida de DA (cabezas de flecha) (OAD). C. La flecha señala el sitio de oclusión de la CD (OAI). [CD, coronaria derecha; OAD, oblicua anterior derecha; Cx, circunfleja; DA, descendente anterior; OAI, oblicua anterior izquierda].

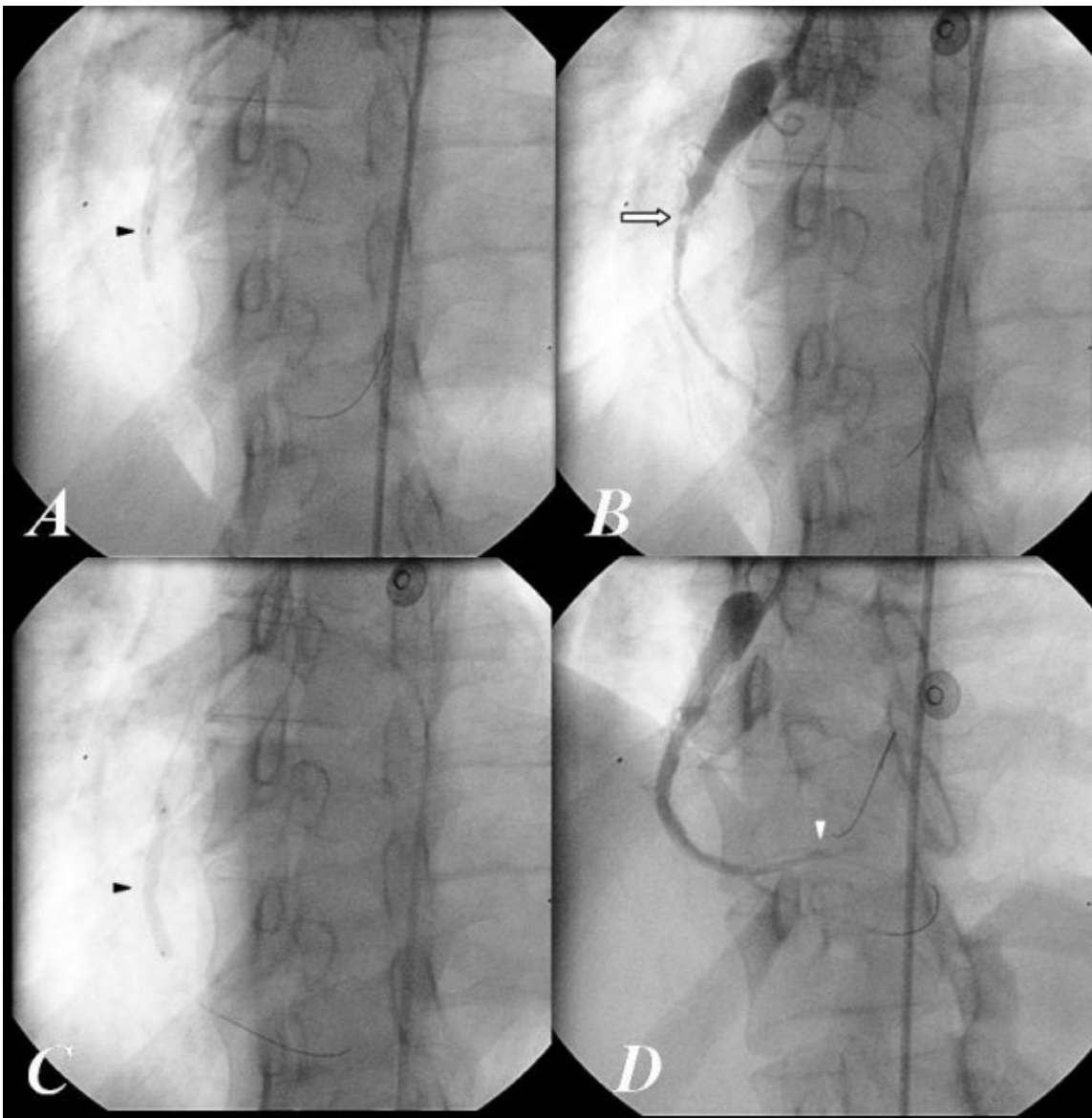


Figura 2 - A. Balón inflado en el sitio de la oclusión (cabeza de flecha). B. CD parcialmente abierta donde no se observan los vasos distales. La flecha señala la lesión culpable. C. Implantación del stent (cabeza de flecha). D. CD abierta con sendas guías en descendente posterior y pósterolateral que está ocluida. [CD, coronaria derecha].

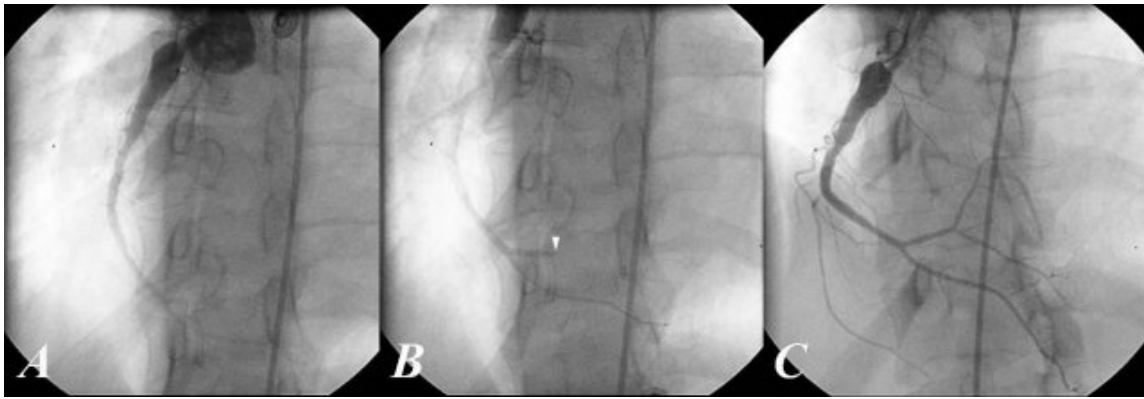


Figura 3 - A. Inicio de inyección del contraste en la CD (vista final), se observan imágenes de pequeños trombos en su interior (OAI). B. Continuación de la vista final donde el contraste llega distalmente y deja ver la póstero-lateral ocluida. C. Vista en OAI con angulación craneal tomada 48 horas después donde se observa la homogeneidad de la intensidad del contraste y la póstero-lateral abierta. [CD, coronaria derecha, OAI, oblicua anterior izquierda].

Discusión

La eficacia de la ACTP en el infarto agudo de miocardio está plenamente demostrada ¹. En términos de mortalidad, calidad de vida y miocardio salvado ha sido superior a la fibrinólisis en múltiples estudios. Sin embargo, este método terapéutico no es aplicable a todos los pacientes ² por lo que la trombolisis continúa siendo de inestimable valor para aquellos centros que no cuentan con servicios de cardiología intervencionista.

Es rara la presencia de un síndrome coronario agudo en una mujer de 33 años, mucho más cuando carece de factores de riesgo coronario demostrables, como ocurrió en nuestra paciente. Evidentemente la dilatación coronaria favoreció la obstrucción arterial.

Aunque se continúa investigando sobre la etiología de la ectasia coronaria, se reconocen (con mayor o menor acierto) múltiples causas para este padecimiento. Las enfermedades de Takayasu, Kawasaki, Ehlers-Danlos, poliarteritis nudosa y otras menos significativas como la fiebre reumática, la sífilis y el síndrome de Marfan ⁵⁻⁸, cuentan entre los posibles factores etiológicos de esta afección. Algunos plantean ^{6, 9} que la aterosclerosis es la causa principal de la ectasia coronaria primaria y otros consideran que los traumatismos vasculares, donde se incluye a la angioplastia, pueden favorecer la aparición de ectasia secundaria ⁹.

También se invocan la exposición crónica a herbicidas ^{5, 7, 8}, diabetes mellitus ¹⁰, alteraciones en el gen de la enzima convertidora de angiotensina ¹¹, uso prolongado de esteroides anabólicos ¹² y hasta se ha considerado la exposición crónica a sustancias vasodilatadores como el óxido nítrico, a pesar de conocer su acción ultracorta sobre la pared arterial ⁹ y el beneficio que su efecto brinda al endotelio ¹³.

Independientemente a la etiología, los pacientes con coronariopatía dilatada, aun sin enfermedad coronaria obstructiva, tienen una mayor prevalencia de hipertensión arterial e infarto de miocardio que aquellos que no la padecen, según encontraron Markis et al ¹⁴ en su investigación hace aproximadamente 30 años. Estos propios autores encontraron que sus pacientes con ectasia coronaria tenían un índice de mortalidad de 15% a los dos años, equivalente a aquellos que tenían enfermedad de tres vasos sin dilatación coronaria. Similar hallazgo reportaron recientemente Harikrishnan et al ⁴.

Palomo et al ¹⁵ encontraron que todos sus pacientes con ectasia coronaria presentaban antecedentes de angina o infarto y Endoh et al ¹⁶ demostraron que el 65% de sus pacientes con la misma enfermedad habían sufrido un infarto agudo de miocardio y de ellos, el 37% sufrieron eventos coronarios mayores durante el seguimiento, principalmente, síndromes coronarios agudos.

Es evidente que la ectasia coronaria no es, en lo más mínimo, benigna y debe ser cuidadosamente atendida y tratada ^{16, 17}. El síndrome coronario agudo que aparece en pacientes con esta enfermedad, incluso en ausencia de lesiones estenóticas, puede estar favorecido por la formación de trombos en los segmentos arteriales dilatados ^{6, 18}. La formación de microtrombos puede también producir embolizaciones distales que afectan la microcirculación favoreciendo así la aparición de síntomas y la dilatación ventricular ¹⁹.

Las áreas arteriales dilatadas que se relacionan con estenosis coronaria están más propensas a espasmos, trombosis y disecciones espontáneas lo que favorece la aparición de infarto agudo de miocardio ⁶.

Llama la atención la severa dilatación que, en nuestra paciente, afecta por igual a la CD y la Cx, siendo menos significativa en la DA. Según Nyamu et al ¹⁷ en 6938 coronariografías analizadas la ectasia coronaria severa afectaba más frecuentemente a la CD, pero existía una mayor prevalencia de coronariopatía dilatada aislada.

La ecocardiografía puede ser útil para diagnosticar dilataciones coronarias y trombos a ese nivel ²⁰. Según Tan et al ²¹ el índice coronaria-aorta (diámetro coronario mayor en diástole entre el diámetro del anillo aórtico) es útil para detectar dicha dilatación.

La resonancia magnética tiene una efectividad demostrada ²² y la tomografía por emisión de positrones es también útil ²³; sin embargo, solo la presencia de síntomas pueden orientarnos hacia esta enfermedad, pero su baja prevalencia en nuestra población conspira contra su diagnóstico antes de la realización del estudio angiográfico. El reciente advenimiento de la coronariografía no invasiva ²⁴ nos podría ayudar en ese sentido; sin embargo, ante un paciente con síndrome coronario agudo con elevación del ST se impone la coronariografía convencional por las grandes posibilidades que existen de practicar una revascularización percutánea, con los demostrados beneficios que este procedimiento aportaría.

El tratamiento preciso de la ectasia coronaria *per se* no está bien establecido aun ⁹; sin embargo, se conoce que los anticoagulantes y los antiagregantes plaquetarios están indicados en esta enfermedad ²⁵ y en los casos de oclusiones trombóticas, la trombolisis ha mostrado eficacia ^{26, 27}. Desgraciadamente en nuestra paciente no fue útil como tratamiento primario; sin embargo, las imágenes exponen claramente los excelentes resultados donde se logró eliminar la trombosis intracoronaria y permeabilizar la póstero-lateral que había sufrido un embolismo distal.

Los resultados en esta paciente fueron excelentes. Al momento de escribir este artículo habían pasado 30 días del evento coronario agudo y la

paciente estaba en perfecto estado de salud; no obstante, a pesar de los esfuerzos, había sido imposible encontrar la causa de la ectasia coronaria.

El etinor, fármaco utilizado por nuestra paciente como anticonceptivo oral, contiene 0.150 mg de levonorgestrel y 0.030 mg de etinilestradiol. El levonorgestrel es un gestágeno androgénico y el etinilestradiol es el componente estrogénico más frecuente de los anticonceptivos orales²⁸. Según Sitges et al²⁹ el estradiol produce aumento de la vasodilatación que es mucho más evidente cuando hay disponibilidad de óxido nítrico. Los efectos de los gestágenos y el etinilestradiol sobre el metabolismo de las lipoproteínas^{28, 30} se muestran en la Tabla 1.

Aunque se plantea que los anticonceptivos orales de bajas dosis empleados actualmente, combinados con los gestágenos de tercera generación, presentan un balance claramente positivo al no neutralizar la acción beneficiosa del etinilestradiol sobre las lipoproteínas de alta densidad (HDL, por sus siglas en inglés), también se reconoce que los gestágenos androgénicos estimulan la actividad de la lipasa hepática, produciendo reducción de las HDL y disminuyendo la síntesis de apoproteína A. Estos mecanismos explicarían por qué el incremento de las HDL, inducido por el etinilestradiol, puede ser contrarrestado por el componente gestagénico^{28, 30}, quien, además, produce aumento de las lipoproteínas de baja densidad (LDL, por sus siglas en inglés).

Tal es la magnitud "latente" de la situación que Dueñas²⁸, en su Conferencia de Consenso, sugiere la posibilidad de realizar un control lipídico previo a la administración de los anticonceptivos orales en las mujeres candidatas a su utilización, con el objeto de determinar si existe algún trastorno y así, contraindicar su empleo, o establecer cual sería el preparado más adecuado.

La relación de los anticonceptivos orales con trastornos vasculares venosos está bien establecida³¹, pero no se ha demostrado tal asociación con las afecciones arteriales, aunque algunos ya hablan del tema³²; sin embargo, estas evidencias metabólicas comentadas afirman por sí solas que los anticonceptivos orales producen alteraciones del metabolismo lipídico, lo cual puede aumentar la permeabilidad del endotelio vascular y favorecer el proceso inflamatorio de la íntima con la consecuente entrada de LDL modificadas que posteriormente serían fagocitadas por los macrófagos y estimularían la migración y proliferación de células musculares lisas desde la media hasta la íntima arterial, estableciendo así el desarrollo de placas de ateroma^{13, 33}.

Por tanto, si sabemos que algunos afirman que la aterosclerosis es la causa principal de la coronariopatía dilatada^{6, 9}, que el uso prolongado de esteroides anabólicos (aquí deberíamos incluir al estradiol) también favorece la aparición de esta afección arterial¹² y que se han reportado oclusiones arteriales en mujeres jóvenes tomadoras de anticonceptivos orales³², entonces debíamos preguntarnos: ¿podrá este grupo de fármacos favorecer la aparición de alteraciones suficientes en las paredes arteriales que conlleven a la producción de una ectasia coronaria?

La inquietud ya está planteada, así como los mecanismos probables que pudieran relacionar a los anticonceptivos orales con la coronariopatía dilatada.

Serán, entonces, las investigaciones futuras las encargadas de probar esta hipótesis.

Gestágenos	Etinilestradiol
Factores proaterogénicos	
• Aumentan los niveles de LDL	• Aumenta los niveles de VLDL
• Reducen los niveles de HDL	• Aumenta los niveles de TG
• Disminuyen la síntesis de apoproteína A	
Factores antiaterogénicos	
• Reducen los niveles de VLDL	• Aumenta las concentraciones plasmáticas de HDL
	• Reduce los niveles de LDL

LDL, lipoproteínas de baja densidad; VLDL, lipoproteínas de muy baja densidad; HDL, lipoproteínas de alta densidad

Tabla 1 - Efectos de los gestágenos y el etinilestradiol en el metabolismo lipídico.

Bibliografía

1. Sánchez PL, Fernández-Avilés F. Angioplastia facilitada: ni blanco, ni negro. Rev Esp Cardiol 2005; 58(2): 111-8.
2. Martí H, Pérez-Bárcena J, Fiol M, Marrugat J, Navarro C, Aldasoro E, et al. Análisis de la asociación entre un tratamiento y un acontecimiento de interés en estudios observacionales utilizando la probabilidad de recibir el tratamiento (Propensity Score). Un ejemplo con la reperfusión miocárdica. Rev Esp Cardiol 2005; 58(2): 126-36.
3. Alfonso F, Bermejo J, Segovia J. Estado actual de la revascularización coronaria. Rev Esp Cardiol 2005; 58(2):

- 194-7.
4. Hari Krishnan S, Sunder KR, Tharakan J, Titus T, Bhat A, Sivasankaran S, et al. Coronary artery ectasia: angiographic, clinical profile and follow-up. *Indian Heart J* 2000; 52(5): 547-53.
 5. Pinar E, López R, Lozano I, Cortés R, Carrillo P, Rodríguez R, et al. Ectasia coronaria: prevalencia, características clínicas y angiográficas. *Rev Esp Cardiol* 2003; 56: 473-9.
 6. Fleites H, Moreno R, Perez J, Alfonso F, Hernandez-Altolin R, Macaya C. Dilated coronariopathy and acute myocardial infarction. *Rev Port Cardiol* 2003; 22(4): 583-6.
 7. Posnik-Urbanska A, Szymanowska Z, Kawecka-Jaszcz K. The probability of Kawasaki diseases in young patients with cardiac disorders – retrospective studies. *Przegl Lek* 2003; 60(12): 792-6. [Abstract].
 8. Dieter RS, Murtaugh T, Black J, Russell DC. Coronary arteriomegaly in a patient with Ehlers-Danlos syndrome and multiple aneurysms – a case report. *Angiology* 2003; 54(6): 733-6.
 9. Sorrell VL, Davis MJ, Bove AA. Current knowledge and significance of coronary artery ectasia: chronologic review of the literature, recommendations for treatment, possible etiologies and future considerations. *Clin Cardiol* 1998; 21: 157-60.
 10. Androulakis AE, Andrikopoulos GK, Kartalis AN, Stougiannos PN, Katsaros AA, Syrogiannidis DN, et al. Relation of coronary artery ectasia to diabetes mellitus. *Am J Cardiol* 2004; 93(9): 1165-7.
 11. Gulec S, Aras O, Atmaca Y, Akyurek O, Hanson NQ, Sayin T, et al. Deletion polymorphism of the angiotensin I converting enzyme gene is a potent risk factor for coronary artery ectasia. *Heart* 2003; 89(2): 213-4.
 12. Tischer KH, Heyny-von Haussen R, Mall G, Doenecke P. Coronary thrombosis and ectasia of coronary arteries after long-term use of anabolic steroids. *Z Kardiol* 2003; 92(4): 326-31.
 13. Martínez-González J, Llorente-Cortés V, Badimon L. Biología celular y molecular de las lesiones ateroscleróticas. *Rev Esp Cardiol* 2001; 54(2): 218-31.
 14. Markis JE, Joffe CD, Cohn PF, Feen DJ, Herman MV, Gorlin R. Clinical significance of coronary arterial ectasia. *Am J Cardiol* 1976; 37(2): 217-22.
 15. Palomo VJA, Necochea AJC, Ruesga ZE, Díaz DE, Muñoz RME, Jáuregui AR, et al. Ectasia de las arterias coronarias. Prevalencia y significancia clínica. *Rev Mex Cardiol* 1997; 8 (1): 15-20.
 16. Endoh S, Andoh H, Sonoyama K, Furuse Y, Ohtahara A, Kasahara T. Clinical features of coronary artery ectasia. *J Cardiol* 2004; 43(2): 45-52.
 17. Nyamu P, Ajit MS, Joseph PK, Venkitachalam L, Sugirtham NA. The prevalence and clinical profile of angiographic coronary ectasia. *Asian Cardiovasc Thorac Ann* 2003; 11(2): 122-6.
 18. Dogan A, Tunc B, Ergene O, Ozaydin M, Nazli C, Altinbas A, et al. Evaluation of overall fibrinolytic activity in patients with coronary artery ectasia: global fibrinolytic capacity. *Int J Cardiovasc Imaging* 2003; 19(6): 465-71.
 19. Nishikawa S, Ito K, Takata H, Tsubakimoto Y, Yuba T, Adachi Y, et al. Assessment of microcirculation disturbance with nuclear cardiology in a patient with coronary ectasia: a case report. *Kaku Igaku* 2003; 40(1): 17-22.
 20. Hatano S, Nobuoka S, Tanaka H, Nagashima J, Ikeda K, Miyake F. A case of coronary artery ectasia with thrombus detected by transthoracic two-dimensional echocardiography. *Echocardiography* 2002; 19(8): 693-4.
 21. Tan TH, Wong KY, Cheng TK, Heng JT. Coronary normograms and the coronary-aorta index: objective determinants of coronary artery dilatation. *Pediatr Cardiol* 2003; 24(4): 328-35.
 22. Mavrogeni SI, Manginas A, Papadakis E, Foussas S, Douskou M, Baras P, et al. Correlation between magnetic resonance angiography (MRA) and quantitative coronary angiography (QCA) in ectatic coronary vessels. *J Cardiovasc Magn Reson* 2004; 6(1): 17-23.
 23. Singh TP, Muzik O, Forbes TF, Di Carli MF. Positron emission tomography myocardial perfusion imaging in children with suspected coronary abnormalities. *Pediatr Cardiol* 2003; 24(2): 138-44.
 24. Leta R, Carreras F, Pons G. La coronariografía no invasiva. *Arch Diag Med* 2004; 24: 8-10.
 25. Grigorov V, Goldberg L, Mekel J. Platelet glycoprotein IIb/IIIa receptor blockade with integrilin (eptifibatide) for early postinfarction angina in a patient with coronary arterial ectasia. *Cardiovasc J S Afr* 2002; 13(3): 125-8.
 26. Senen K, Yetkin E, Turhan H, Atak R, Sivri N, Battaloglu B, et al. Increased thrombolysis in myocardial infarction frame counts in patients with isolated coronary artery ectasia. *Heart Vessels* 2004; 19(1): 23-6.
 27. Tanabe Y, Itoh E, Nakagawa I, Suzuki K. Pulse-spray thrombolysis in acute myocardial infarction caused by thrombotic occlusion of an ectatic coronary artery. *Circ J* 2002; 66(2): 207-10.
 28. Dueñas JL. Anticoncepción hormonal oral y metabolismo lipídico. En: Conferencia de Consenso. Prescripción y manejo de anticonceptivos hormonales orales. [Consultado 07/07/2005]. Disponible en: <http://www.schering.es/varios/publicaciones/conferencia consenso/conferenciaconsenso.pdf>

29. Sitges M, Roqué M, Solanes N, Rigor M, Heras M, Roig E, et al. El estradiol potencia la vasodilatación dependiente del endotelio a través del óxido nítrico. *Rev Esp Cardiol* 2001; 54(8): 990-6.
30. Lobo RA, Skinner JB, Lippman JS, Cirillo SJ. Plasma lipids and desogestrel and ethinyl estradiol: a meta-analysis. *Fertil Steril* 1996; 65(6):1100-9.
31. Vandembroucke JP, Koster T, Briet E, Reitsma PH, Bertina RM, Rosendaal FR. Increased risk of venous thrombosis in oral-contraceptive users who are carriers of the factor V Leiden mutation. *Lancet* 1994; 344(8935): 1453-7.
32. Asensio VM, Pérez FJ, Bartolomé A, Gil E. Accidentes vasculares en oftalmología y anticonceptivos orales. *Arch Soc Esp Oftalm* 2002; 3. [Consultado 07/07/2005]. Disponible en: **<http://www.oftalmo.com/seo/2002/03mar02/11.htm>**
33. Ross R. Atherosclerosis – An inflammatory disease. *N Engl J Med* 1999; 340(2): 115-26.

Web mantenido y actualizado por el [Servicio de informática](#) uclm. Modificado: 01/10/2005 2:04:47