



## VII Congreso Virtual Hispanoamericano de Anatomía Patológica y I Congreso de Preparaciones Virtuales por Internet

Del 1 al 31 de octubre de 2005



### Paracoccidioidomicosis. Presentación de un caso

Ana Maria Castro Morillo \*, José Francisco Hernández Maure \*\*, Norma de las Mercedes Medina García \*\*\*, Virgilio Ribeiro Guedes \*\*\*\*, Diana Maite Hernández Fernández \*\*\*\*\*

\* Hospital Universitario "Faustino Pérez Hernández" Matanzas CUBA

\*\* Hospital Pediátrico, Santiago de Cuba CUBA

\*\*\* Hospital Universitario "Arnaldo Milián Castro" Villa Clara CUBA

\*\*\*\* Hospital Maternidad "Don Orione" Araguaina, Tocantin BRASIL

\*\*\*\*\* Hospital Universitario "Faustino Pérez" Matanzas CUBA

#### Resumen

Introducción: La paracoccidioidomicosis es una enfermedad infecciosa causada por el hongo dimorfo Paracoccidioides braziliensis, es una enfermedad habitualmente sistémica, que puede afectar cualquier órgano o estructura humana

Presentación del caso: paciente masculino de 6 años que acude a consulta por síndrome general y dolores óseos con aumento de volumen a nivel del codo derecho, adenomegalias cervicales y axilares y al realizarse estudios radiológicos se observó múltiples lesiones osteolíticas en húmero derecho, calcáneo, cúbito, radio, entre otros, interpretándose clínicamente como metástasis de tumor maligno de localización desconocida.

Conclusiones: Se realizó BAAF de ganglio cervical y biopsia del calcáneo donde se observaron las esporas típicas. Se diagnostica Paracoccidioidomicosis sistémica con debut a forma osteomiélica.

#### Introducción

La paracoccidioidomicosis es una enfermedad causada por el hongo Paracoccidioides braziliensis. Cuando la enfermedad esta activa y totalmente desarrollada se comporta como una enfermedad sistémica pudiendo estar localizada en cualquier órgano o estructura del cuerpo humano. (1)

Fue descrita por primera vez en 1908 por Adolfo Lutz (2) notable científico brasileño, y es Floreano de Almeida quien terminó por individualizar definitivamente la enfermedad dando al agente causal la apropiada denominación de Paracoccidioides braziliensis de donde deriva el título de la enfermedad. Existen localizaciones preferenciales que conforman una triada clásica: lesiones de la mucosa orofaríngea, ganglios y pulmón. (3)

Se reportan muchas formas de presentación que obligan a realizar un diagnóstico diferencial exhaustivo. Es frecuente su confusión con cáncer de diversas localizaciones como bucal, abdominal, pulmonar, óseos, ganglionar (Linfomas) así como con otras enfermedades como Tuberculosis, Leishmaniosis, y otras micosis. (1)

Nosotros presentamos un caso que acude por dolor en codo derecho, síntomas generales y adenomegalias, con múltiples lesiones osteolíticas en radiografías de tórax, codo, calcáneo que fue interpretado como metástasis óseas de tumor maligno de origen desconocido. La BAAF de ganglio cervical y la biopsia de calcáneo arrojaron el diagnóstico definitivo.

#### Presentación del caso

Paciente WSS, de 6 años de edad, masculino, mestizo procedente del área rural (Estado Pará, Brazil) que es traído a consulta por dolor e impotencia funcional del miembro superior derecho. La familia refiere además toma del estado general y pérdida del apetito del niño.

Al examen físico resulta llamativo para el pediatra la marcha del paciente con claudicación del pie

derecho y la presencia de adenopatías en cadena cervical bilateral y supraclavicular derecha (Figura 1), se realiza radiografía del codo afectado y se observan imágenes osteolíticas a ese nivel (Figura 2)

Se decide ingresar para proseguir estudio.

En sala se indica Rx de Tórax y Calcáneo, por sus resultados se interpretó inicialmente como posibles metástasis óseas de tumor maligno de localización incierta. Se realiza además TAC de tórax y BAAF de ganglio que identifica agente causal de proceso infeccioso granulomatoso, se confirma el diagnóstico con los resultados de la biopsia de calcáneo.

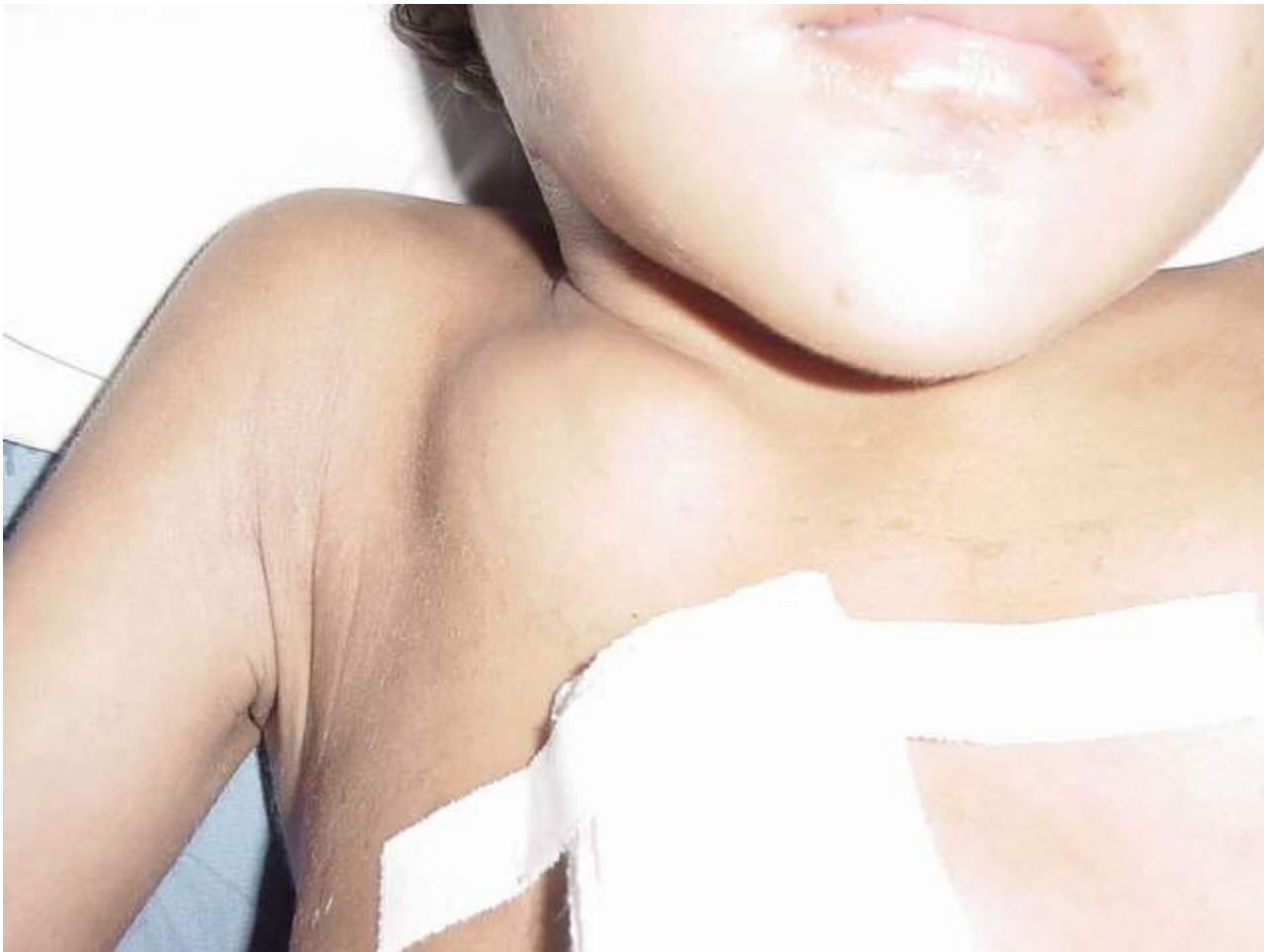

Figura 1- Adenomegalia en región anterior del tórax. Nótese apósito cubriendo ganglio fistulizado

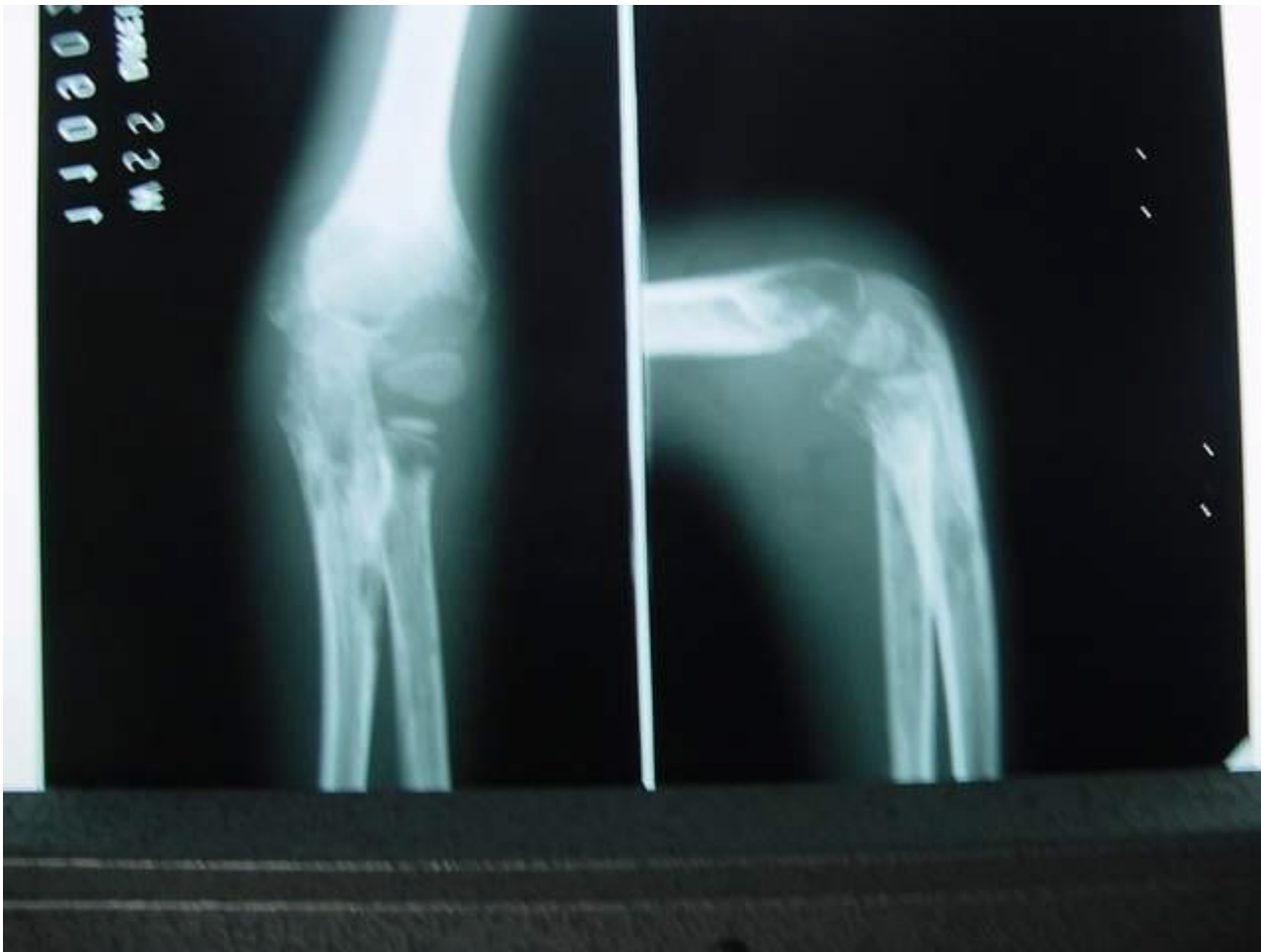

Figura 2- Rx codo. Obs érvese lesiones osteolíticas a ese nivel

## Resultados

Encontramos en Rx de tórax múltiples lesiones nodulares en ambos campos pulmonares a predominio del derecho con ensanchamiento del mediastino superior (Figura 3)

Al realizarse TAC se informa: (Figura 4)

Linfadenomegalias mediastinales e hilar derecha asociada a Neumonía obstructiva y Opacidades intersticiales perihiliares.

Nódulos subcutáneos ocasionando erosiones

Lesiones óseas inflamatorias?

Metástasis secundaria?

Al recibir al paciente en la Sala de punciones de Anatomía Patológica observamos al mismo con gran toma del estado general, con imposibilidad para la marcha, presencia de múltiples adenopatías cervicales así como en región anterior del tórax, una de ellas fistulizada, drenando abundante pus

(Figura 1). Le realizamos BAAF de una de las adenomegalias y obtuvimos material cremoso, amarillento. Microscópicamente observamos un fondo inflamatorio mixto con presencia de células gigantes y esporas características de *Paracoccidioides braziliensis*. (Figura 5)

Antes de la realización de la BAAF y previa discusión de Pediatría con el Servicio de Ortopedia por las lesiones osteolíticas múltiples se había obtenido material del calcáneo para biopsia. (Figura 6)

Ya procesado encontramos las mismas esporas sueltas y en el interior de múltiples células gigantes en el tejido intertrabecular óseo. (Figura 7)

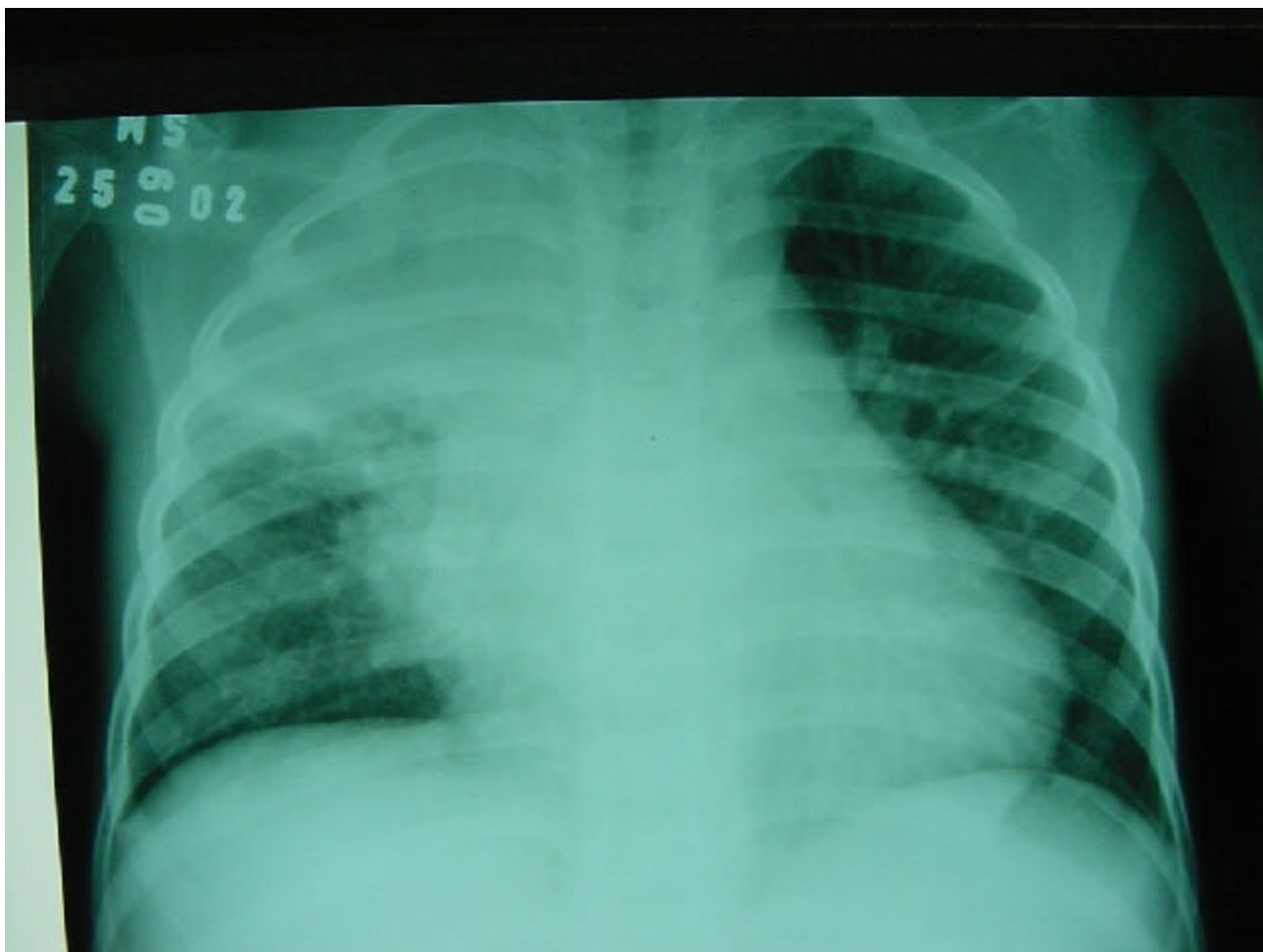


Figura 3- Rx de tórax AP que muestra ensanchamiento del mediastino y lesiones intersticiales y nodulares en ambos campos pulmonares a predominio derecho

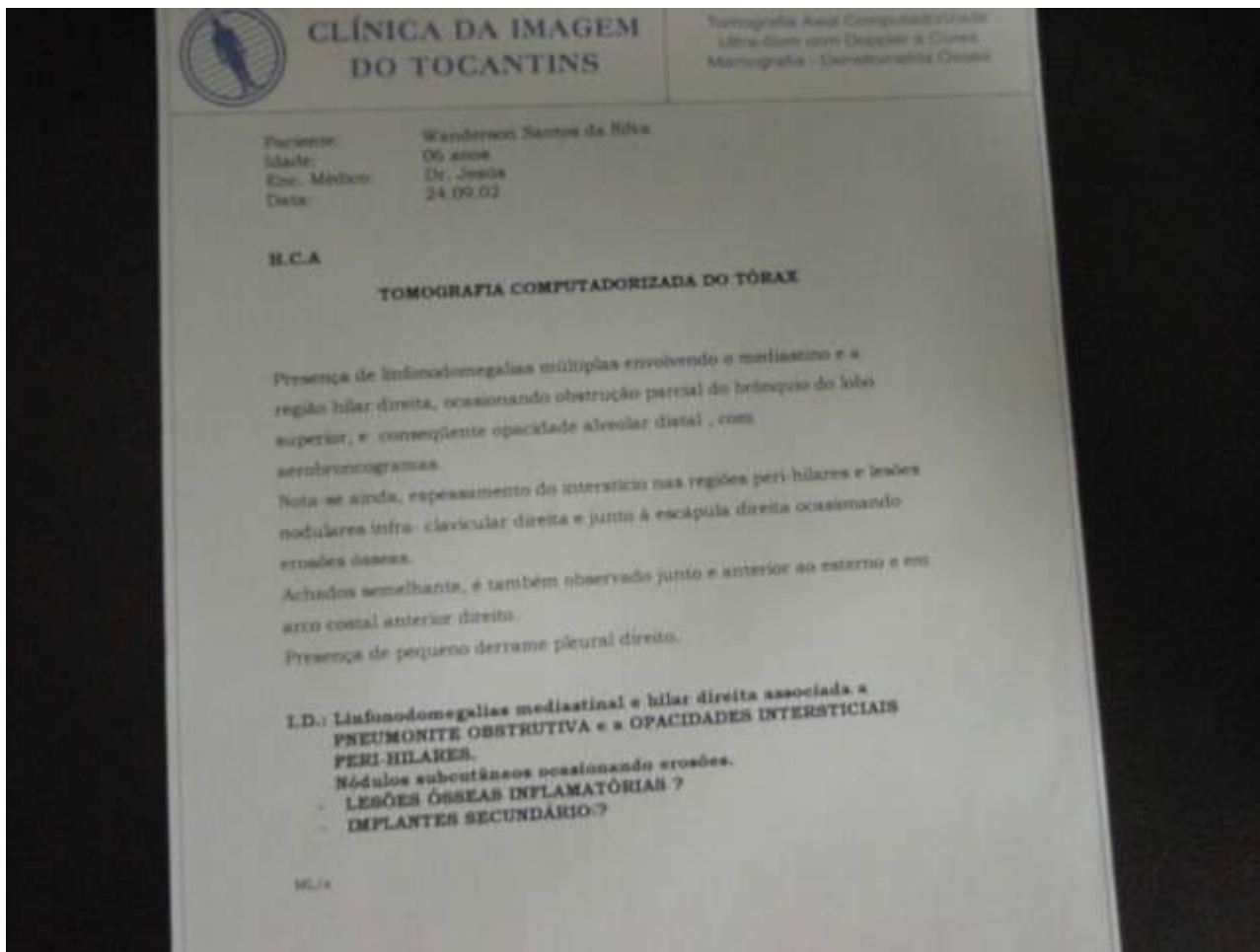


Figura 4- Informe de TAC de tórax que confirma los hallazgos del Rx tórax



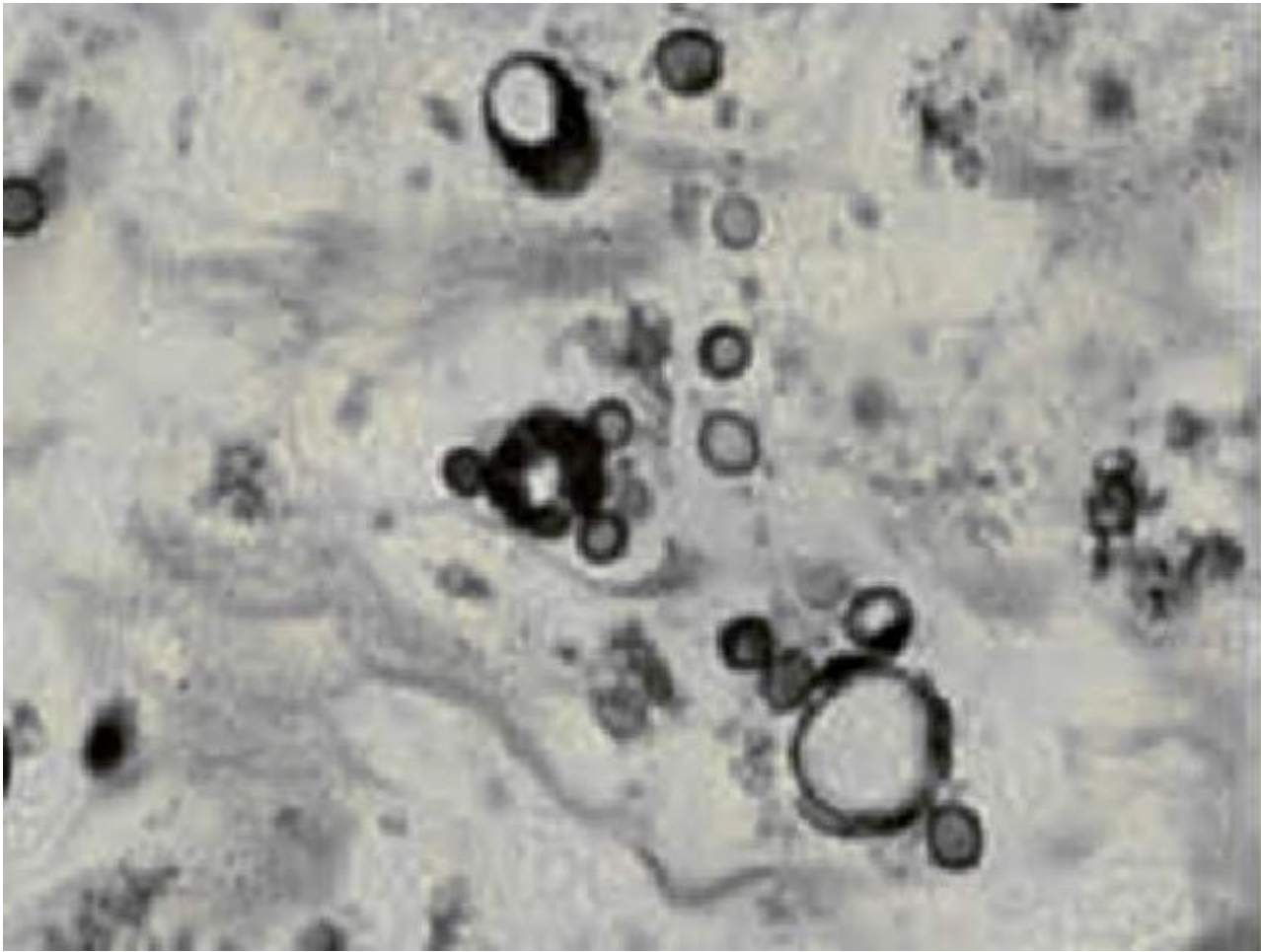


Figura 5- Extendido de BAAF

---

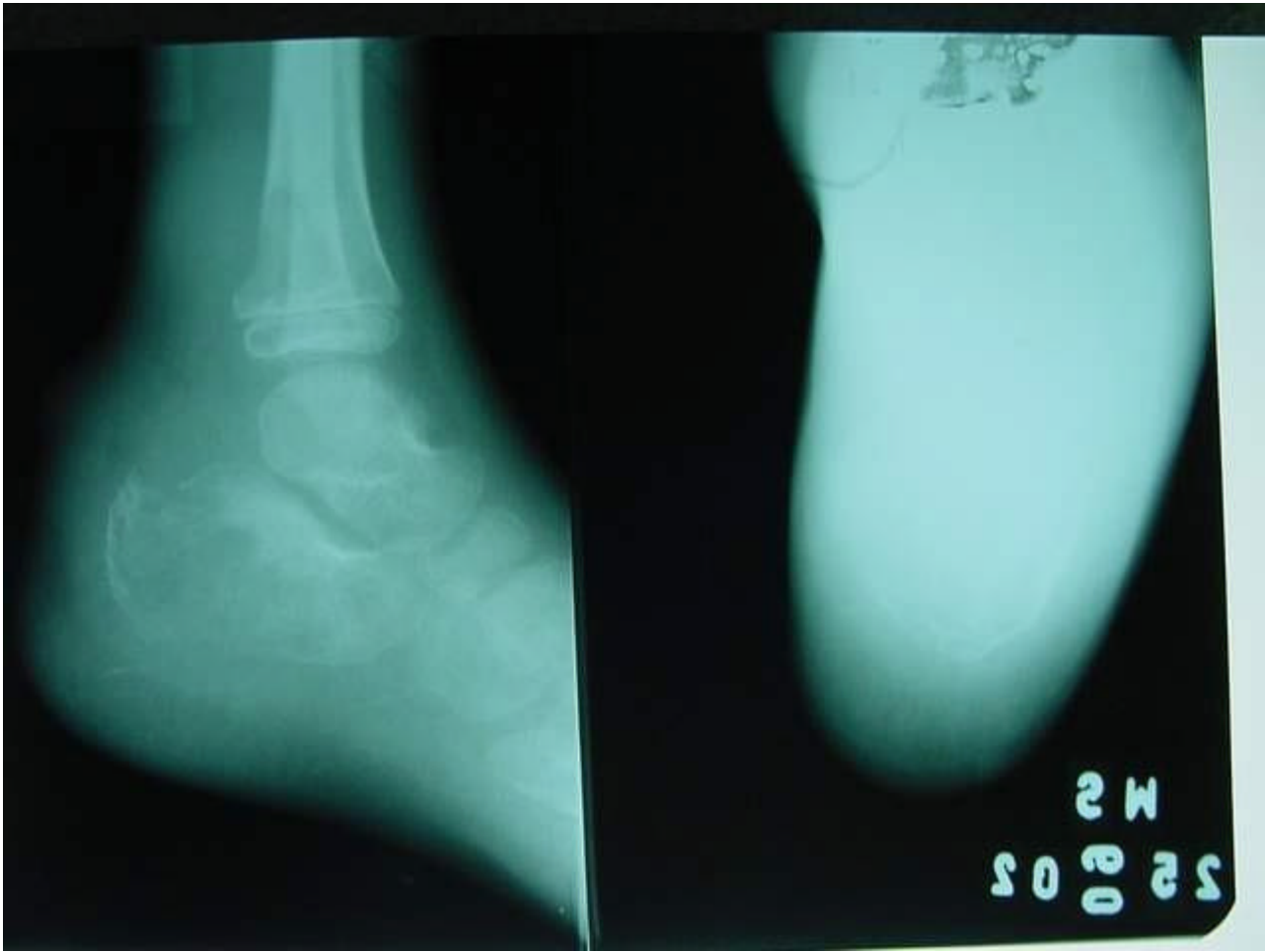

Figura 6- Rx del calcáneo que muestra imágenes osteolíticas.

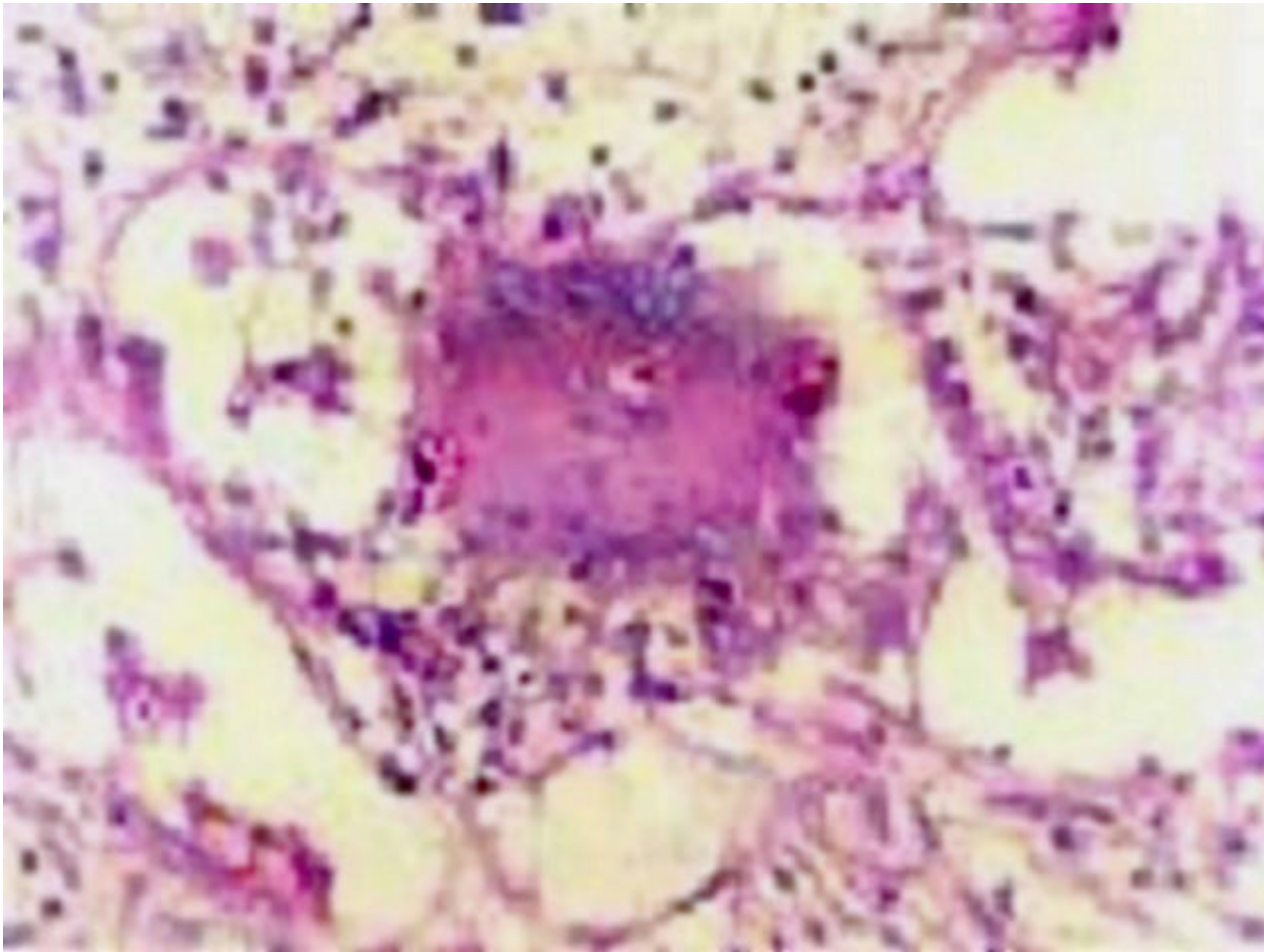


Figura 7- Biopsia de calcáreo. Célula gigante central cargada de esporas

### Discusión

La Paracoccidioidomycosis es una enfermedad micótica sistémica producida por el *Paracoccidioides brasiliensis*, un hongo reportado sólo en Latinoamérica, especialmente en Brasil y Colombia. Su hábitat natural se desconoce. (4)

Los pacientes comprometidos son generalmente adultos, y agricultores. Existe una forma juvenil que se presenta en niños y representa aproximadamente el 3% de los casos. Esta forma se caracteriza por mayor compromiso del sistema retículo-endotelial y adenopatías especialmente cervicales que en ocasiones se abscedan y drenan espontáneamente al exterior. La enfermedad es mucho más frecuente en hombres que en mujeres. (5)

La sintomatología depende de los órganos comprometidos en el momento de la consulta, pudiendo ir desde el paciente casi totalmente asintomático, al paciente severamente comprometido con compromiso pulmonar, ganglionar, cerebral, suprarrenal, óseo, o con lesiones en la mucosa oral o perirrectal.

Llama la atención en nuestro caso la ausencia de lesiones en mucosa oral, síntoma característico de esta enfermedad.



El compromiso cerebral es raro en general, aunque algunos estudios han reportado compromiso hasta del 27% de los casos (6). Típicamente la enfermedad tiene una evolución sub-aguda o crónica, y frecuentemente el paciente recibe otros tratamientos antes de lograrse el diagnóstico definitivo. Las lesiones óseas frecuentemente se confunden con Osteomielitis bacteriana.

En el que presentamos se interpretó inicialmente como diseminación metastásica a nivel óseo de proceso maligno siendo en realidad una forma Osteomielítica de presentación.

El diagnóstico generalmente se logra por la identificación del hongo en biopsias de tejido, frotis de lesiones de piel y mucosas, en secreciones (esputo, lavado broncoalveolar, líquido aspirado por punción de lesiones), bien sea en examen directo o al cultivo. Su morfología típica de levadura refringente con múltiples blastoconidias en su superficie le dan el aspecto típico de timón de barco. En este paciente la identificación inicial fue el material obtenido por BAAF.

La radiografía del tórax generalmente demuestra lesiones de tipo intersticial mixto (reticular y nodular), con predominio de nódulos de diversos tamaños y que particularmente se localizan en los tercios medios de los campos pulmonares, respetando más los ápices y las bases. En razón de su característica nodular se debe hacer diagnóstico diferencial con las otras enfermedades granulomatosas y con lesiones metastásicas. El TAC de tórax de alta resolución corrobora los hallazgos radiográficos como sucedió en nuestro caso.

### Conclusiones

En las zonas endémicas ante un paciente con estas características se deben realizar estudios encaminados a descartar la Paracoccidioidomycosis ya que puede tener una evolución fatal en estadios avanzados, como sucedió lamentablemente con nuestro paciente.

### Bibliografía

- 1- Machado Pinto J. Doenças infecciosas com manifestações dermatológicas. MEDSI Editora Médica e Científica Ltda. 1994; pp 411-432
- 2- Lutz A. Uma mycose pseudococcídica localizada na boca e observada no Brasil. Contribuição ao estudo das hyphoblastomycoses americanas. Brasil-Med. 1908; 22: 121-141
- 3- Padilha-Conçalves A. Paracoccidioidomycose-doença: infecção sistémica. An Bras Dermatol. 1987; 62 (S1): S293-S300.
- 4- Mayayo Artal E. Diagnóstico histopatológico de las micosis. VI Congreso Virtual Hispanoamericano de Anatomía Patológica, conferencia. 2004
- 5- Pérez Herrera MA, Cirión Martínez G, Machín Villafranca C. Diagnóstico histopatológico de 98 casos de micosis profunda en el Hospital Dom Orione, Brazil. [conganat.sld.cu/6CVHAP/autores/trabajos/T312](http://conganat.sld.cu/6CVHAP/autores/trabajos/T312)
- 6- Giraldo Estrada H. Hemiparesia, disartria, adenopatías e infiltrados pulmonares (Caso Radiológico). [www.encolombia.com/medicina/neumologia/neum134-01hemiparesia.htm](http://www.encolombia.com/medicina/neumologia/neum134-01hemiparesia.htm)