

## Poliposis gástrica difusa

**Carmen Fachal Bermúdez\***, **José Antonio Hermo Brión\*\***, **Beatriz San Millán Tejado\*\*\***, **Eloy Rivas Infante\*\*\*\***, **Isabel Otero Martínez\*\*\*\*\***

\* Servicio de Anatomía Patológica Complejo Hospitalario Universitario de Vigo (Hospital Meixoeiro) ESPAÑA

\*\* Servicio de digestivo Complejo Hospitalario Universitario de Vigo (Hospital Meixoeiro) ESPAÑA

\*\*\* Servicio de Anatomía Patológica Complejo Hospitalario Universitario de Vigo (Hospital Meixoeiro) ESPAÑA

\*\*\*\* Servicio de Anatomía Patológica Complejo Hospitalario Universitario de Vigo (Hospital Meixoeiro) ESPAÑA

\*\*\*\*\* Servicio de Cirugía Complejo Hospitalario Universitario de Vigo (Hospital Meixoeiro) ESPAÑA

### Resumen

#### INTRODUCCIÓN

Los pólipos hiperplásicos gástricos constituyen un hallazgo frecuente. Sin embargo, la poliposis gástrica difusa definida como 50 o más pólipos es rara. En ocasiones se ha descrito asociada a poliposis adenomatosa colónica familiar.

Presentamos un caso de poliposis gástrica difusa, sintomática, no asociada a ningún síndrome.

#### DESCRIPCIÓN DEL CASO

Varón de 59 años, cardiópata, que consultó por anemia y sangre oculta en heces. Se le realizaron gastroscopias y colonoscopias. En la endoscopia gástrica se observaron varios pólipos en fundus, cuerpo y antro así como ectasias vasculares. En todas las gastroscopias realizadas a lo largo de 3 años con fines terapéuticos siempre destacó el componente vascular sobre el polipoideo, que fue aumentando en número y tamaño. Todos los pólipos gástricos biopsiados fueron diagnosticados de hiperplásicos.

En las dos colonoscopias realizadas se extirparon 4 pólipos: dos adenomas túbulo-vellosos, uno con displasia de alto grado, y dos adenomatosos con displasia de bajo grado.

El paciente presentó sangrados de repetición, no controlados endoscópicamente, por lo que se realizó gastrectomía total.

Macroscópicamente en la pieza gástrica se observaron numerosos pólipos mucosos situados en toda la cavidad concentrándose en el fundus y antro. Formaban grandes masas mamelonadas edematosas de base ancha que ocupaban toda la circunferencia gástrica.

Entre los pólipos la mucosa era normal.

Histológicamente, las foveolas eran muy elongadas. Las glándulas estaban dilatadas y quísticas revestidas de epitelio mucoso sin cambios adenomatosos y con metaplasia intestinal focal. El estroma mostraba edema con escaso infiltrado inflamatorio y vasos muy dilatados con trombos en la luz.

La mucosa adyacente era normal, sin *Helicobacter Pylori* (HP), atrofia, ni lesiones vasculares.

#### DISCUSIÓN

La patogénesis de los pólipos hiperplásicos gástricos es desconocida. Varios autores piensan que es una respuesta regenerativa exagerada al daño mucoso. Así está descrita una intensa asociación entre varias formas de gastritis (autoinmune, química, por HP) y los pólipos hiperplásicos. En algunos casos se resolvieron los pólipos al erradicar el HP.

Sin embargo, otros autores encontraron mutaciones en el codón 12 del oncogén K-ras, sugiriendo un origen clonal con un potencial de malignidad, que en la literatura está considerado entre 1.5-3%.

En nuestro caso la mucosa adyacente es normal. Las lesiones ectásicas vasculares, vistas endoscópicamente, están situadas únicamente en las áreas polipoideas, y no encontramos ningún factor irritativo asociado.

Recientemente, algunos autores publicaron la relación existente entre poliposis hiperplásica gástrica, hipergastrinemia y neoplasia colorectal, sugiriendo que puede representar un nuevo síndrome. En nuestro caso no se pudo cuantificar la gastrina, y en el intestino grueso presentó 4 pólipos, uno de ellos con displasia severa. En la literatura el número de casos que hace referencia a estos hallazgos es escaso y las series muy cortas por lo que son necesarios más estudios para determinar si se trata de un fenómeno casual o una verdadera asociación sindrómica.

Finalmente, consideramos que la poliposis gástrica difusa debe ser subsidiaria de tratamiento erradicador, no sólo por el riesgo frecuente de sangrado, sino también por su escaso pero nada desdeñable potencial maligno.

## Introducción

Los pólipos hiperplásicos gástricos constituyen un hallazgo incidental y frecuente en las endoscopias de rutina. Suponen el 28-75% de todos los pólipos gástricos (1). Generalmente son aislados aunque pueden ser múltiples. Sin embargo, la poliposis gástrica difusa definida como 50 o más pólipos es rara (2-3).

En ocasiones se han descrito asociados a poliposis adenomatosa colónica familiar (3-5).

Presentamos un caso de poliposis gástrica difusa, sintomática, no asociada a ningún síndrome.

## Material y Métodos

Varón de 59 años, cardiópata, que consultó por anemia y sangre oculta en heces. Se le realizaron gastroscopias y colonoscopias. En la endoscopia gástrica se observaron varios pólipos en fundus, cuerpo y antro así como ectasias vasculares. En todas las gastroscopias realizadas a lo largo de 3 años con fines terapéuticos siempre destacó el componente vascular sobre el polipoideo, que fue aumentando en número y tamaño. Todos los pólipos gástricos biopsiados fueron diagnosticados de hiperplásicos.

En las dos colonoscopias realizadas se extirparon 4 pólipos: dos adenomas túbulo-vellosos, uno con displasia de alto grado, y dos adenomatosos con displasia de bajo grado.

El paciente presentó sangrados de repetición, no controlados endoscópicamente, por lo que se realizó gastrectomía total.

La pieza se fijó en formaldehído al 10%. Se seleccionaron múltiples cortes que se incluyeron en parafina y se tiñeron con hematoxilina-eosina, azul alcian pas y giemsa.

## Resultados

**Macrocópicamente** en la pieza gástrica se observaron numerosos pólipos mucosos situados en toda la cavidad concentrándose en el fundus y antro. Formaban grandes masas mamelonadas, edematosas de base ancha que ocupaban toda la circunferencia gástrica y llegaban hasta el esófago **Figura 1**.

Entre los pólipos la mucosa era normal.

**Histológicamente**, las foveolas estaban muy elongadas y ramificadas, revestidas de epitelio mucoso sin cambios adenomatosos y con metaplasia intestinal focal. Las glándulas y las foveolas formaban dilataciones quísticas. El estroma mostraba edema con escaso infiltrado inflamatorio y vasos muy dilatados con trombos en la luz (**Figura 2**). La superficie de algunos pólipos estaba erosionada con desaparición del epitelio, depósito de fibrina, inflamación aguda y proliferación de pequeños vasos con áreas de hemorragia. Los cambios reactivos del epitelio adyacente no planteaban dudas de displasia.

La mucosa que rodeaba los pólipos era normal, sin *Helicobacter Pylori* (HP), atrofia, ni lesiones vasculares (**Figura 3**).

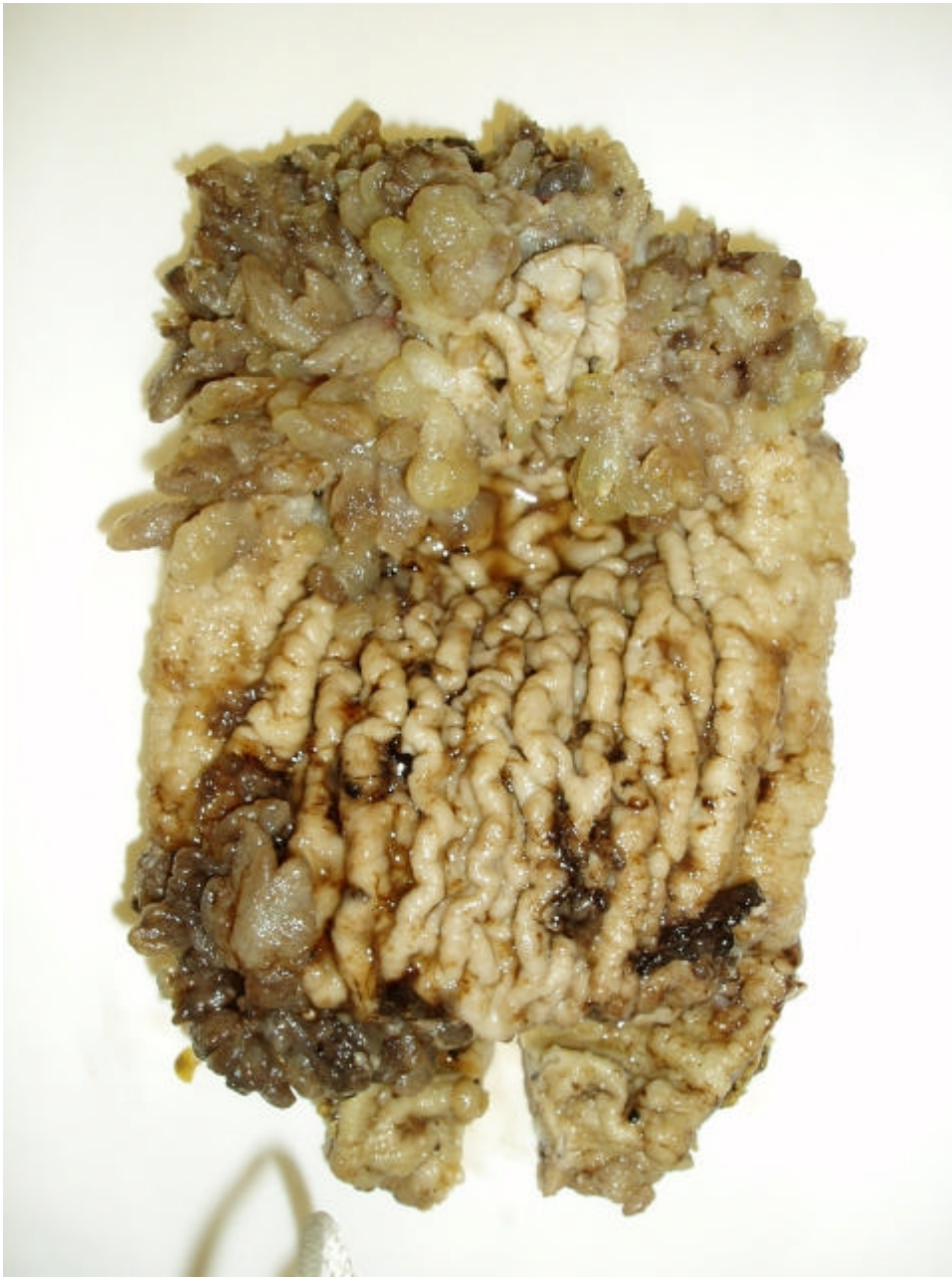

Figura 1: Múltiples pólipos agrupados en fundus y antro

---

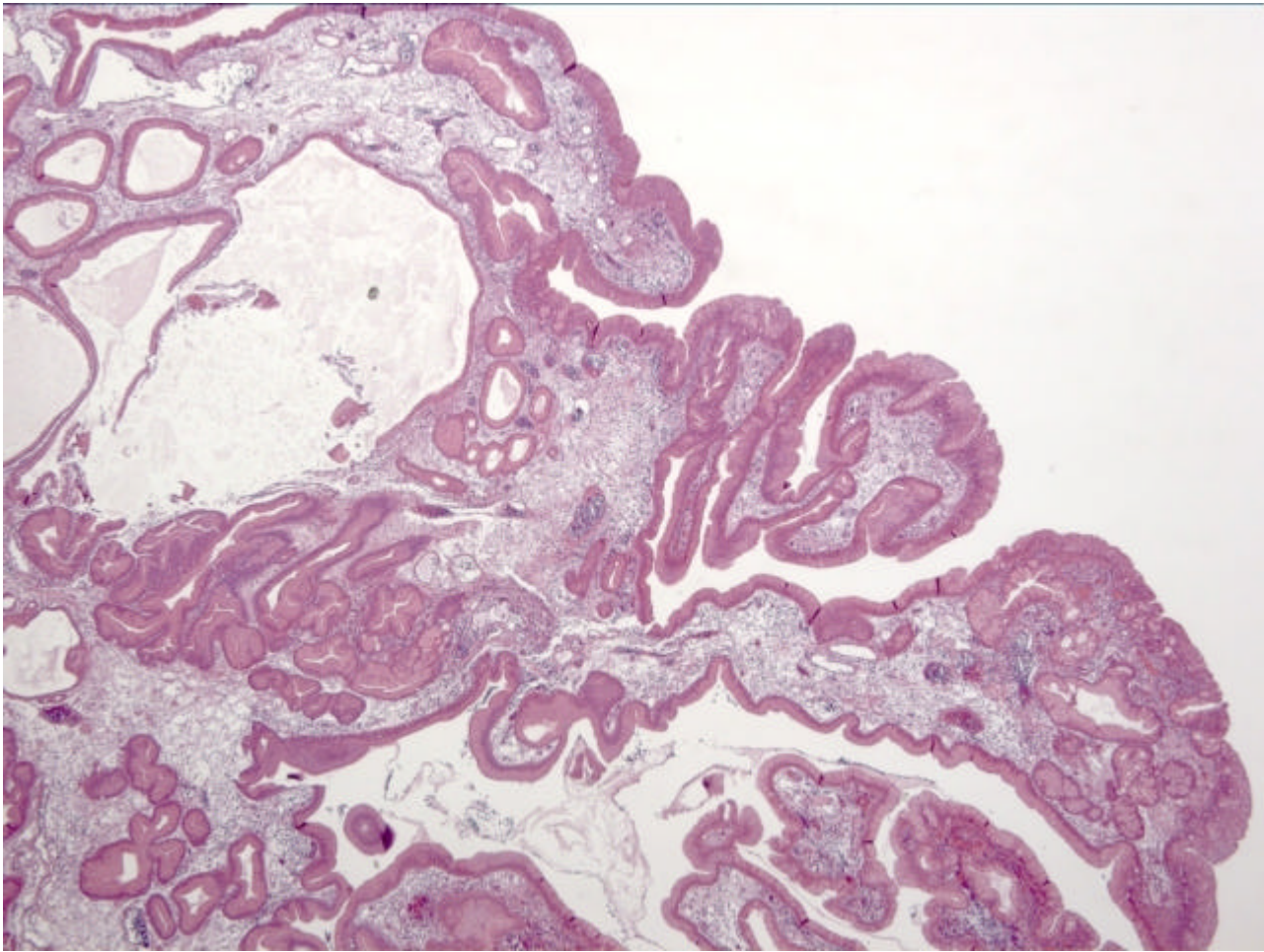


Figura 2: Hiperplasia y dilataciones quísticas de foveolas

---

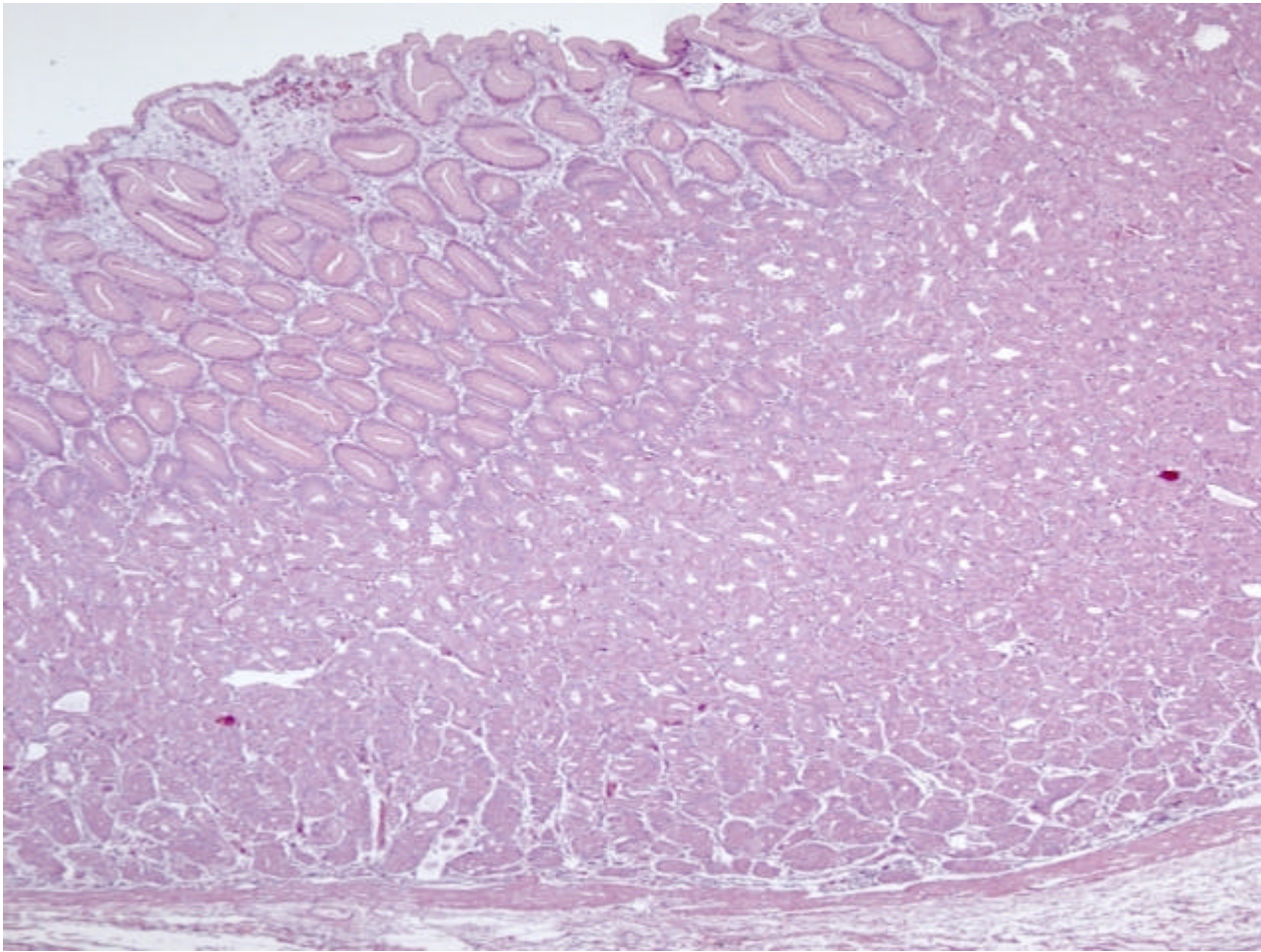


Figura 3: Mucosa normal entre los pólipos

## Discusión

La patogénesis de los pólipos hiperplásicos gástricos es desconocida. Entre los pólipos hiperplásicos hay cierta confusión terminológica. Se dividen en hiperplásicos fúndicos e hiperplásicos foveolares. Los hiperplásicos fúndicos se consideran hamartomatosos y no neoplásicos. La mucosa que los rodea es normal. Los hiperplásicos foveolares presentan una intensa asociación, hasta un 85 %, con patología mucosa adyacente sobre todo diversas formas de gastritis (autoinmune, química, por HP). Varios autores consideran que es una respuesta regenerativa exagerada al daño mucoso (6). En algunos casos se resolvieron los pólipos al erradicar el (7). En estos algunos autores encontraron mutaciones en el codón 12 del oncogén K-ras, sugiriendo un origen clonal con un potencial de malignidad, que en la literatura está considerado entre 1.5-3% (8-9).

En nuestro caso la mucosa adyacente es normal. Las lesiones ectásicas vasculares, vistas endoscópicamente, están situadas únicamente en las áreas polipoides, y no encontramos ningún factor irritativo asociado.

Recientemente, algunos autores publicaron la relación existente entre poliposis hiperplásica gástrica, hipergastrinemia y neoplasia colorectal, sugiriendo que puede representar un nuevo síndrome (10). En nuestro caso no se pudo cuantificar la gastrina, y en el intestino grueso presentó 4 pólipos, uno de ellos con displasia severa. En la literatura el número de casos que hace referencia a estos hallazgos es escaso y las series muy cortas por lo que son necesarios más estudios para determinar si se trata de un fenómeno casual o una verdadera asociación sindrómica.

Finalmente, consideramos que la poliposis gástrica difusa debe ser subsidiaria de tratamiento erradicador, no sólo por el riesgo frecuente de sangrado, sino también por su escaso pero nada desdeñable potencial maligno.

### Conclusiones

- La poliposis gástrica requiere un estudio más detallado de los diversos pólipos para descartar áreas displásicas.
- Intentar descartar cuadros sindrómicos incompletos como la Poliposis Adenomatosa familiar, en donde el riesgo de malignización es mayor.

### Agradecimientos

Al comité organizador y en particular al Dr Marcial García Rojo por su inestimable ayuda.

### Bibliografía

- 1.- **Oberhuber G, Stolte M.** Gastric polyps: an update of their pathology and biological significance. *Virchows Arch.* 2000;437:581-90.
- 2.- **Bedossa P, Lemaigre G, Martin E.** Polyps and glandular polyposis of the fundus. Study of 20 cases and review of the literature. *Ann Pathol.* 1987;7:171-5.
- 3.- **Davion T, Lescanne-Darchis I, Maunoury V, Fromentin-Dovergne C, Sevestre H, Rey C, Gautier-Benoit C.** Hyperplastic gastric polyposis and familial colonic adenomas. A propos of a case. *Gastroenterol Clin Biol.* 1996;20:298-302.
- 4.- **Odze RD, Quinn PS, Terrault NA, Vivona AA, Ward MA, Cohen Z, Gallinger S.** Advanced gastroduodenal polyposis with ras mutations in a patient with familial adenomatous polyposis. *Hum Pathol.* 1993;24:442-8.
- 5.- **Roche M, Benchetrit S, Gilly F, Brailon G.** Diffuse gastric polyposis associated with colonic polyposis. *J Chir* 1989;126:477-9.
- 6.- **Abraham SC, Singh VK, Yardley JH, Wu TT.** Hyperplastic polyps of the stomach: associations with histologic patterns of gastritis and gastric atrophy. *Am J Surg Pathol.* 2001;25:500-7.
- 7.- **Isomoto H, Furusu H, Ohnita K, Takehara Y, Wen CY, Kohno S.** Effect of Helicobacter pylori eradication on gastric hyperplastic polyposis in Cowden's disease. *World J Gastroenterol.* 2005;11:1567-9.
- 8.- **Daibo M, Itabashi M, Hirota T.** Malignant transformation of gastric hyperplastic polyps. *Am J Gastroenterol.* 1987;82:1016-25.
- 9.- **Dijkhuizen SM, Entius MM, Clement MJ, Polak MM, Van den Berg FM, Craanen ME, Slebos RJ, Offerhaus GJ.** Multiple hyperplastic polyps in the stomach: evidence for clonality and neoplastic potential. *Gastroenterology.* 1997;112:561-6.
- 10.- **Niv Y, Delpre G, Sperber AD, Sandbank J, Zirkin H.** Hyperplastic gastric polyposis, hypergastrinaemia and colorectal neoplasia: a description of four cases. *Eur J Gastroenterol Hepatol.* 2003;15:1361-6.