



## Heterotopia glial nasal con focos de oligodendroglioma.

Beatriz Segovia Blázquez\*, Yolanda Rodríguez Gil\*, Claudio Ballestín\*, Pedro de Agustín\*, Fernando López-Ríos\*

\* Hospital Doce de Octubre ESPAÑA

### Resumen

#### Introducción

La heterotopia glial nasal (glioma nasal) es una entidad rara que se presenta en recién nacidos como una masa subcutánea en la base de la nariz (60%), y menos frecuentemente como un pólipo intranasal (30%). Histológicamente se caracteriza por la presencia de tejido neuroglial en un estroma conectivo fibrovascular.

#### Presentación del caso

Se descubre en una niña recién nacida una fisura palatina y una masa sangrante en el paladar duro que obstruía la vía aérea. Una PAAF a los once días de vida identificó celularidad de fenotipo glial (PGFA positiva). La resección quirúrgica completa se realizó en varios tiempos antes de los tres años de vida. El estudio histológico confirmó la sospecha de heterotopia glial, con presencia de plexos coroideos y un foco de oligodendroglioma.

#### Discusión

Aunque la PAAF se considera contraindicada en esta entidad, su uso en nuestro paciente permitió diferir la cirugía. El hallazgo de oligodendroglioma es excepcional, aunque hay un caso descrito con transformación maligna de este componente.

### Introducción

La heterotopia glial nasal (glioma nasal), es una entidad rara que se presenta en recién nacidos como una masa subcutánea en la base de la nariz (60%), y menos frecuentemente como un pólipo intranasal (30%). Histológicamente se caracteriza por la presencia de tejido neuroglial en un estroma conectivo fibrovascular; los astrocitos no suelen mostrar atipia. Aunque es menos frecuente, también se pueden hallar plexos coroideos, diferenciación ependimaria, elementos meníngeos y neuronas. Las técnicas de inmunohistoquímica revelan la positividad para la proteína ácida fibrilar glial (GFAP).

### Presentación del Caso

Se descubre en una niña recién nacida una fisura palatina y una masa sangrante en el paladar duro que obstruía la vía aérea. El TAC identificó una masa laterocervical y palatina (Figura 1). Una PAAF de la lesión a los once días de vida mostró placas de células fusiformes cohesivas sin atipia relevante (Figura 2). La celularidad resultó de fenotipo glial (GFAP positivas) (Figura 3). La

resección quirúrgica completa se realizó en varios tiempos antes de los tres años de vida. El estudio histológico confirmó la sospecha de heterotopia glial (Figura 4), con presencia de plexos coroideos y un foco de oligodendroglioma (Figura 5).

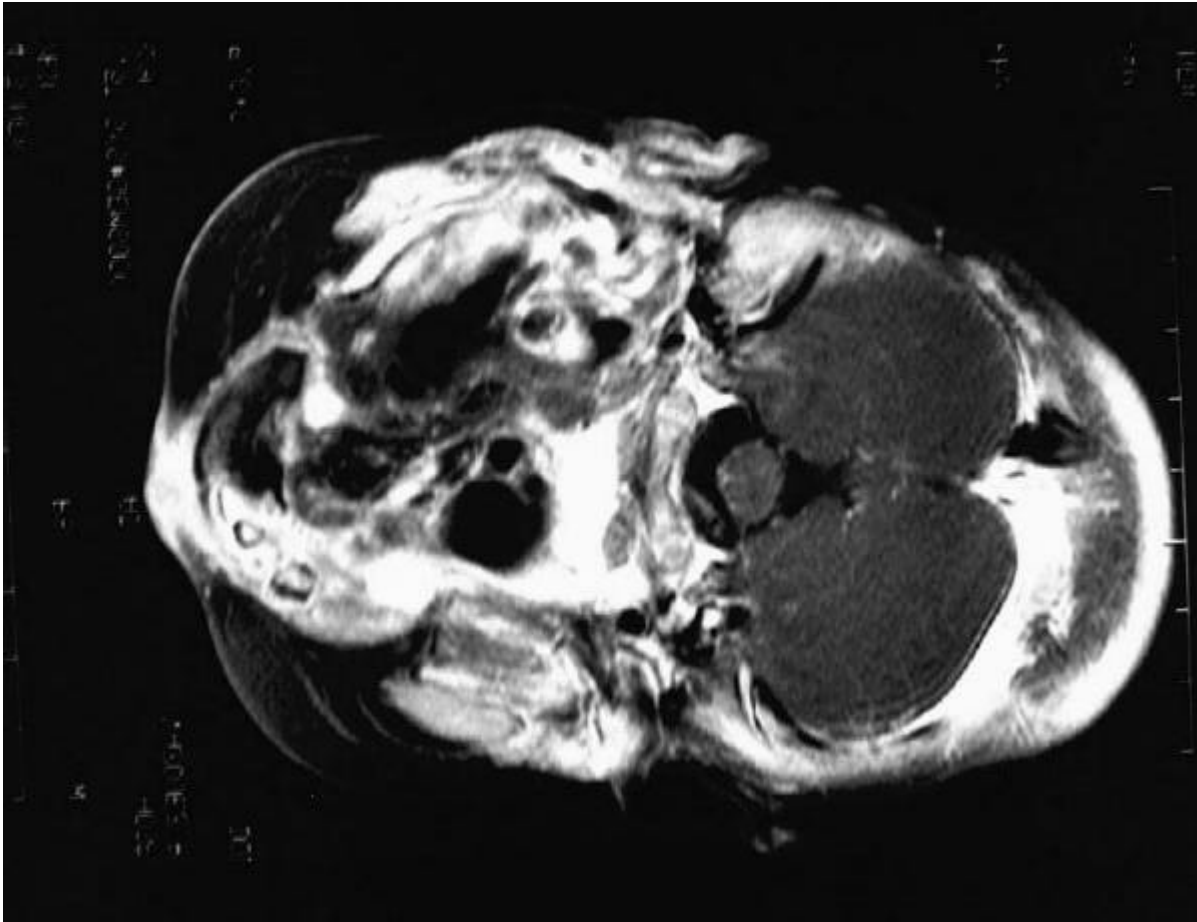


Figura 1. - TAC. Masa laterocervical derecha con componente quístico y sólido, que invade el espacio nasofaríngeo y parafaríngeo derechos, así como parte del espacio masticatorio y la orofaringe.

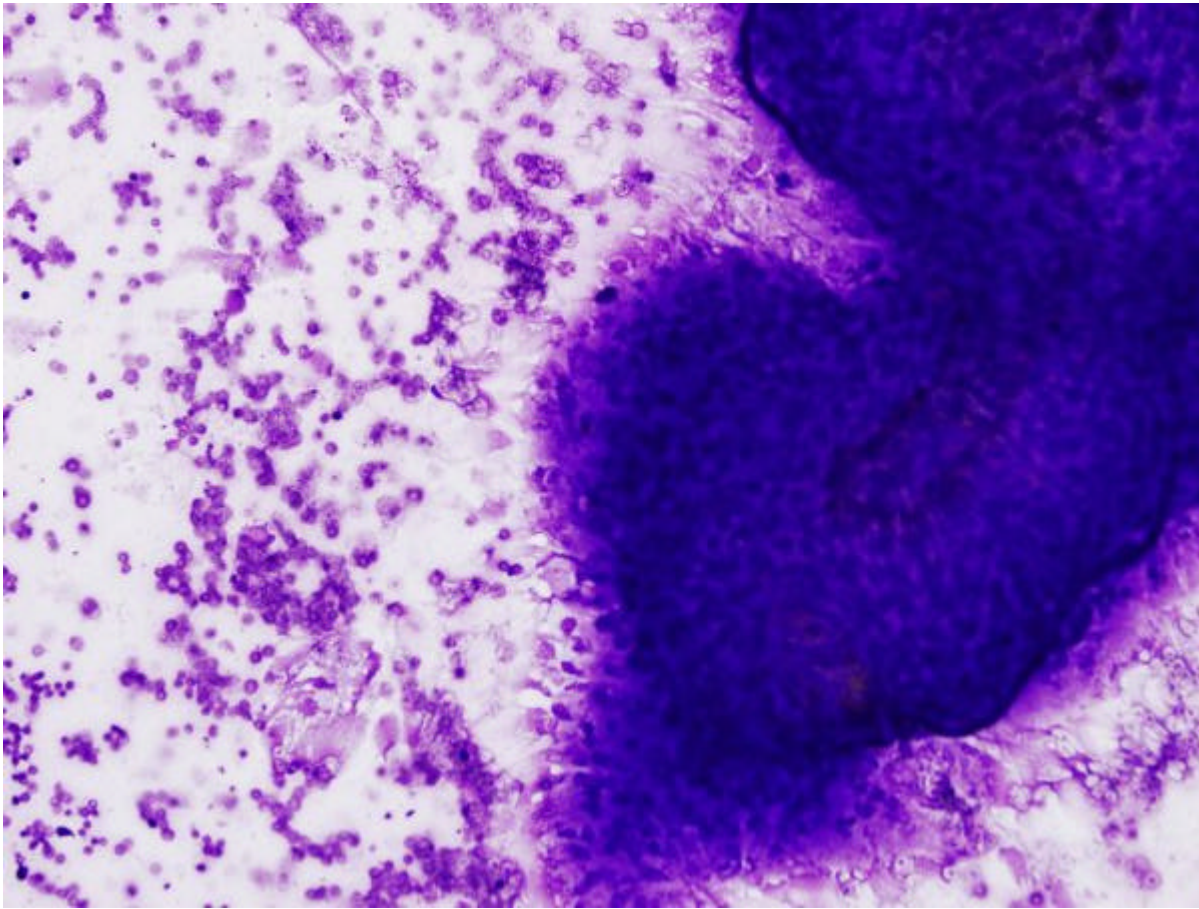


Figura 2 - Extendido con fondo proteínaceo y escasa celularidad que se disponen en forma de placas cohesivas. Las células son en su mayor parte fusiformes con leve atipia. El estroma es abundante.

---

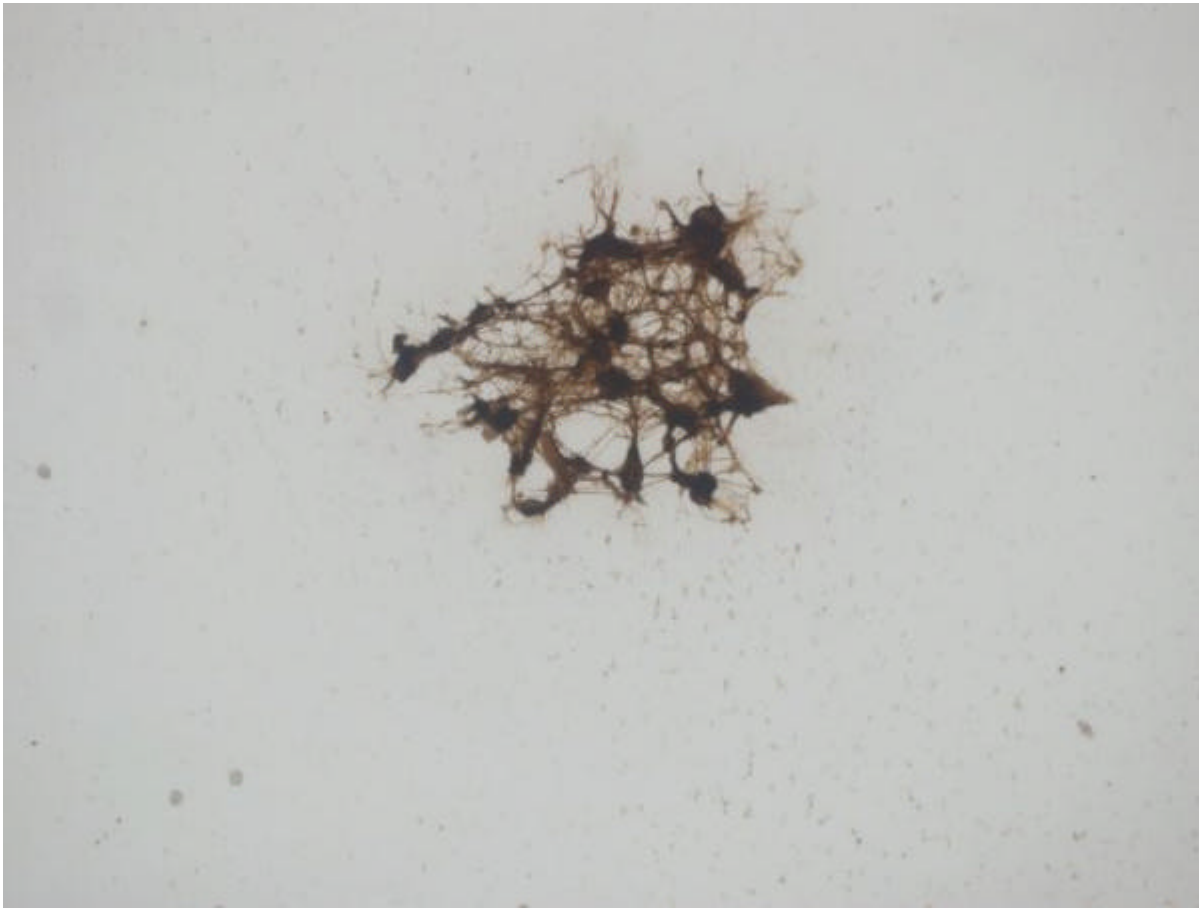


Figura 3 - PAAF de células de fenotipo glial (inmunohistoquímica para GFAP)

---



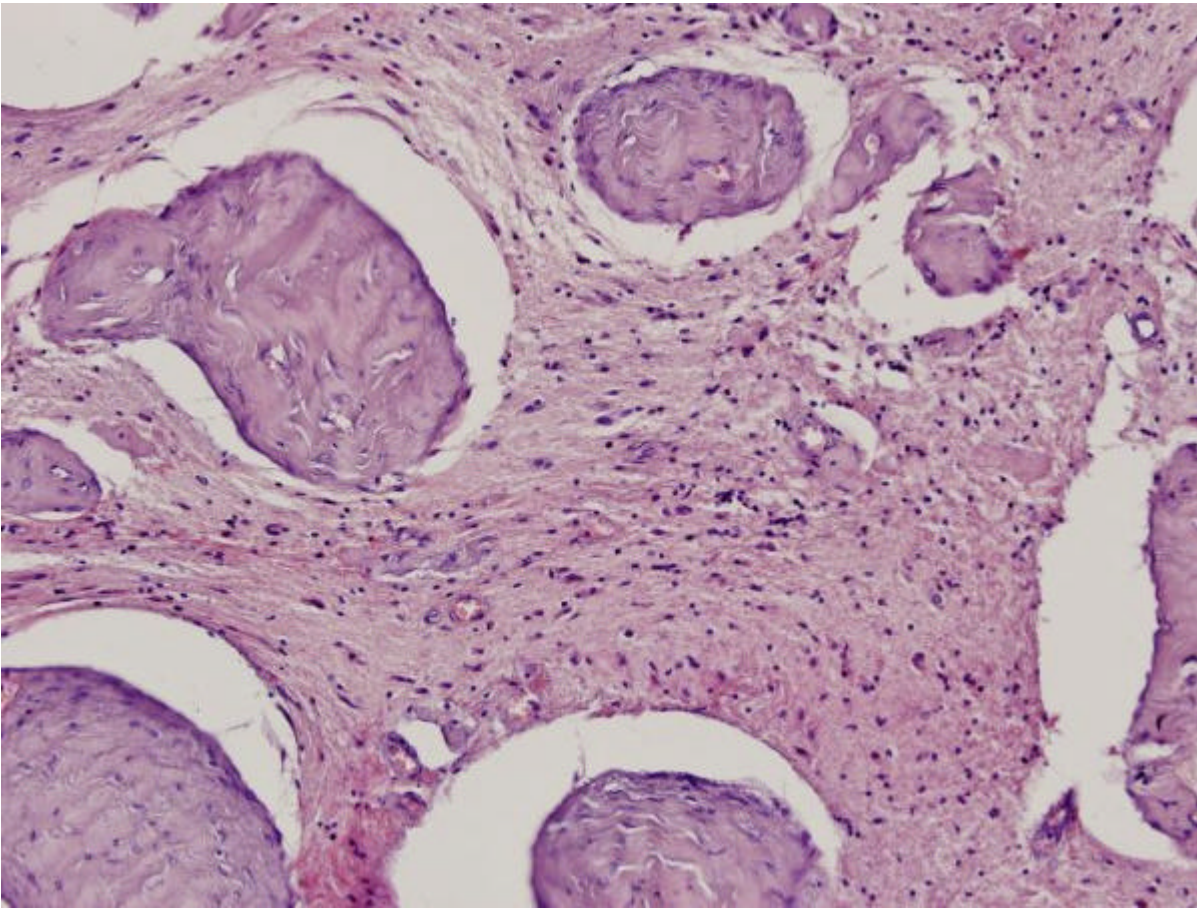


Figura 4 - Tejido conectivo en el que aparecen grandes áreas de tejido glial.

---

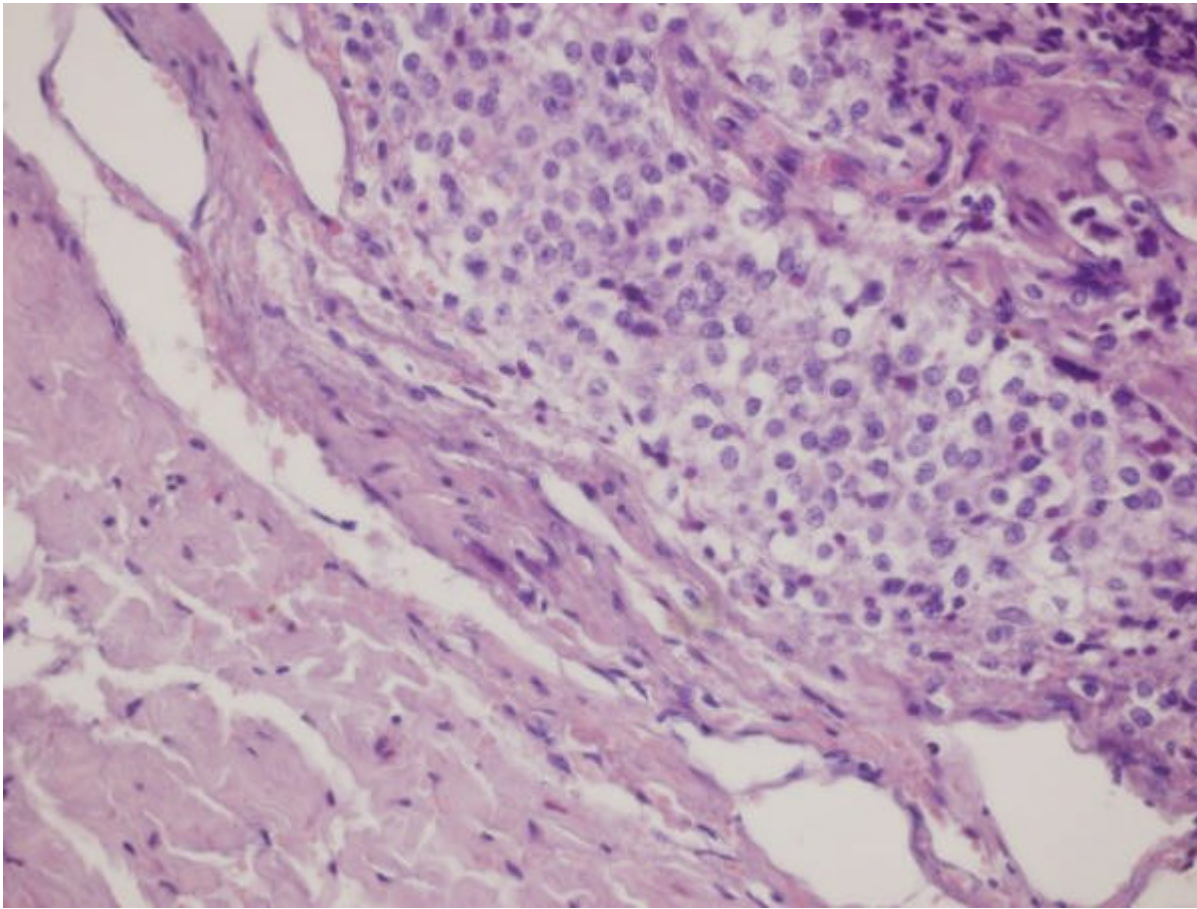


Figura 5 - Focalmente aparecen grupos de células de citoplasma claro que corresponden con un foco de oligodendroglioma.

### Discusión y conclusiones

A pesar de ser el glioma nasal una entidad rara (2) hay que considerarla en niños recién nacidos que presentan una masa o pólipo localizado en nasofaringe, ya que su extirpación quirúrgica es curativa.

Aunque la PAAF se considera contraindicada en esta entidad (3), su uso en nuestro paciente permitió diferir la cirugía. El hallazgo de oligodendroglioma es excepcional, aunque hay un caso descrito con transformación maligna de este componente (1).

### Bibliografía

1. Bossen Eh, Hudson WR. Oligodendroglioma arising in heterotopic brain tissue of the soft palate and nasopharynx. Am J Surg Pathol 1987; 11: 571-574.
2. Fletcher CDM, Carpenter G, McKee PH. Nasal glioma. A rarity. Am J Dermatopathol 1986; 8: 341-346.
3. Kardon D.E. Nasal Glial Heterotopia. Arch Pathol Lab Med 2000; 124: 1849

Web mantenido y actualizado por el [Servicio de informática](#) uclm. Modificado: 29/09/2005 21:56:28