



## Fibroepitelioma de Pinkus: ¿Tricoblastoma o Carcinoma Basocelular (Carcinoma Tricoblástico)?

Pilar Escalonilla García-Patos\*, M<sup>a</sup> Luz Ramos Nieto\*, M<sup>a</sup> Paz González Asensio\*, Rocío Martín López\*\*, Alfonso González Morán\*

\* Sección de Dermatología. Hospital Ntra. Sra. de Sonsoles. Ávila. España. ESPAÑA

\*\* Sección de Anatomía Patológica. Hospital Ntra. Sra. de Sonsoles. Ávila. España. ESPAÑA

### Resumen

#### CASO CLÍNICO :

Varón de 75 años que consultó por una lesión de años de evolución localizada en glúteo izquierdo. En la exploración se observaba una tumoración de 4 cm de diámetro, redondeada, de superficie parcialmente queratósica y coloración rosada-marronácea. Se realizó extirpación completa de la lesión. El estudio histopatológico demostró dos patrones de crecimiento tumoral diferentes y separados abruptamente entre sí. El primero constituido por una proliferación de finos cordones de células basaloides entrecruzados entre sí, inmersos en un estroma fibroso y densamente celular. El segundo patrón tumoral estaba representado por nódulos de células basaloides con empalizada periférica, con abundantes mitosis y áreas de necrosis tumoral, siendo el estroma similar al del resto de la lesión. Curiosamente se observaban hendiduras de separación entre el estroma del tumor y la dermis adyacente en la zona reticulada y entre el estroma de la neoplasia y el de la dermis adyacente.

#### COMENTARIO:

El fibroepitelioma de Pinkus es un tumor de diferenciación folicular que es considerado por unos como una variante poco frecuente de carcinoma basocelular<sup>1-2</sup> y por otros como una forma de tricoblastoma<sup>3</sup>. Clínicamente se caracteriza por localizarse en tronco y extremidades, áreas con menor exposición solar y su aspecto es el de una lesión cupuliforme, polipoide o verrugosa, de coloración variable desde rosada a marrón. Histopatológicamente se presenta como una tumoración de células basaloides que contactan con la epidermis y se disponen formando un patrón reticular. El estroma es fibroso y densamente celular. En ocasiones aparecen asociadas masas similares a carcinoma basocelular contiguas a las áreas reticuladas, siendo frecuente observar áreas con diferenciación folicular.

El patrón inmunohistoquímico es diferente en ambas áreas: p53 y MIB-1 se expresan escasamente en la zona reticular y abundantemente en la nodular. Por el contrario, la CK20 (marcador de célula de Merkel) marca gran cantidad de células en las áreas reticulares, mientras que se manifiesta escasa o ausentes en las zonas nodulares<sup>3</sup>.

#### BIBLIOGRAFÍA:

Ackerman AB, Reddy WB, Soyer HP. Trichoblastic carcinoma. En: Neoplasmas with Follicular Differentiation. Ardor Scribendi; 2001:898-1004.

Ackerman AB. Fibroepithelial tumor of Pinkus is trichoblastic (Basal-cell) carcinoma. Am J Dermatopathol 2005;27:155-9.

Bowen A, LeBoit Ph. Fibroepithelioma of Pinkus is a fenestrated trichoblastoma. Am J Dermatopathol 2005;27:149-154.

### Introducción

El fibroepitelioma de Pinkus es una neoplasia con diferenciación folicular, que clásicamente ha sido considerado como una variante poco frecuente de carcinoma basocelular<sup>1-2</sup>. Recientemente, en base a hallazgos inmunohistoquímicos ha sido interpretado como una variedad fenestrada de tricoblastoma, el equivalente benigno del carcinoma basocelular<sup>3</sup>; sin embargo, sigue siendo controvertida su verdadera posición nosológica.

## Material y Métodos

Hemos revisado los datos clínicos e histopatológicos de un paciente diagnosticado de Fibroepitelioma de Pinkus. Los estudios histopatológicos fueron realizados con hematosilina-eosina. Se hace una revisión de la literatura. La búsqueda bibliográfica se realizó a través de Medline.

## Resultados

### Historia Clínica:

Varón de 75 años que consultó por una lesión asintomática, de años de evolución, localizada en glúteo izquierdo. En la exploración se observó una tumoración de 4 cm de diámetro, redondeada, de superficie mamelonada, parcialmente costrosa y de coloración eritemato-marronácea (Figura 1 y 2). La lesión fue tratada mediante extirpación quirúrgica..

### Hallazgos Histopatológicos:

El estudio histopatológico demostró una lesión tumoral formada por dos patrones diferentes: reticular y nodular (Figura 3 y 4). La proliferación reticular consistía en finos cordones de dos o tres hileras de células basaloides que se entrecruzaban entre sí. En sus extremos podían apreciarse esbozos de gérmenes foliculares (Fig. 5). La zona nodular estaba constituida por una proliferación islotes de células basaloides con empalizada periférica. En estas áreas eran abundantes las mitosis y podían verse también células cargadas de melanina (Fig. 6). El estroma era densamente celular, diferenciándose de la dermis adyacente. y acompañaba a los dos patrones epiteliales. Ñas hendidyras eran frecuentes y podían ser vistas tanto en la zona reticular como en la zona nodular. Se situaban entre el epitelio tumoral y el estroma (Fig. 7 y 8), pero también entre el estroma propio de la neoplasia y la dermis adyacente (Fig. 9) Asimismo, existía alguna zona de ulceración superficial (Fig. 10).

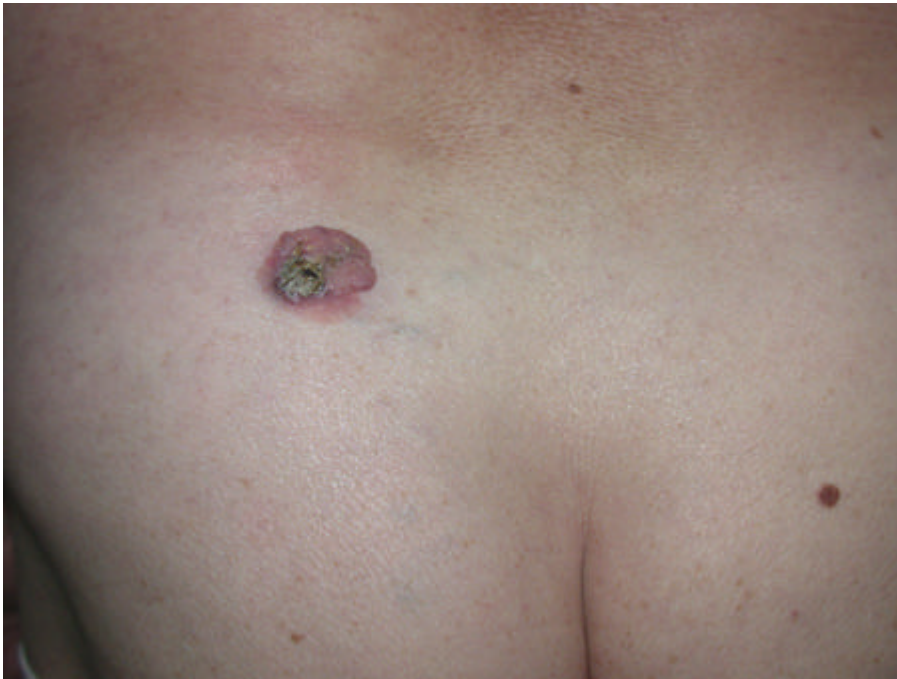

Fig. 1. Panorámica clínica. Lesión de exofítica de 4 cm de base, situada en la región glútea izquierda

---

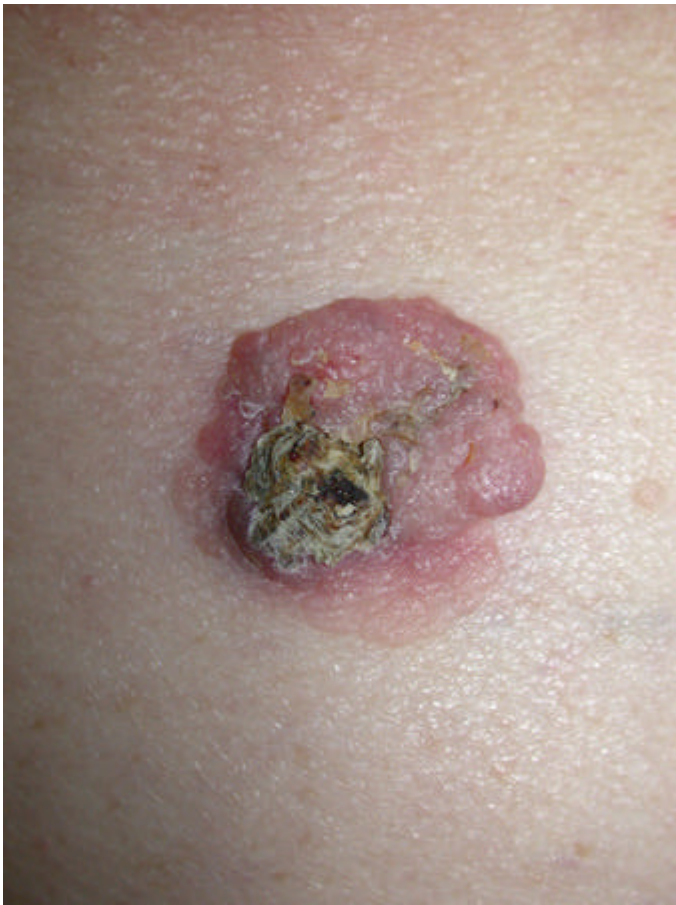

Fig. 2. Detalle de la lesión. Asimétrica, mamelonada, parcialmente costrosa que parece situarse sobre una zona con mínima elevación "en meseta" (zona inferior).

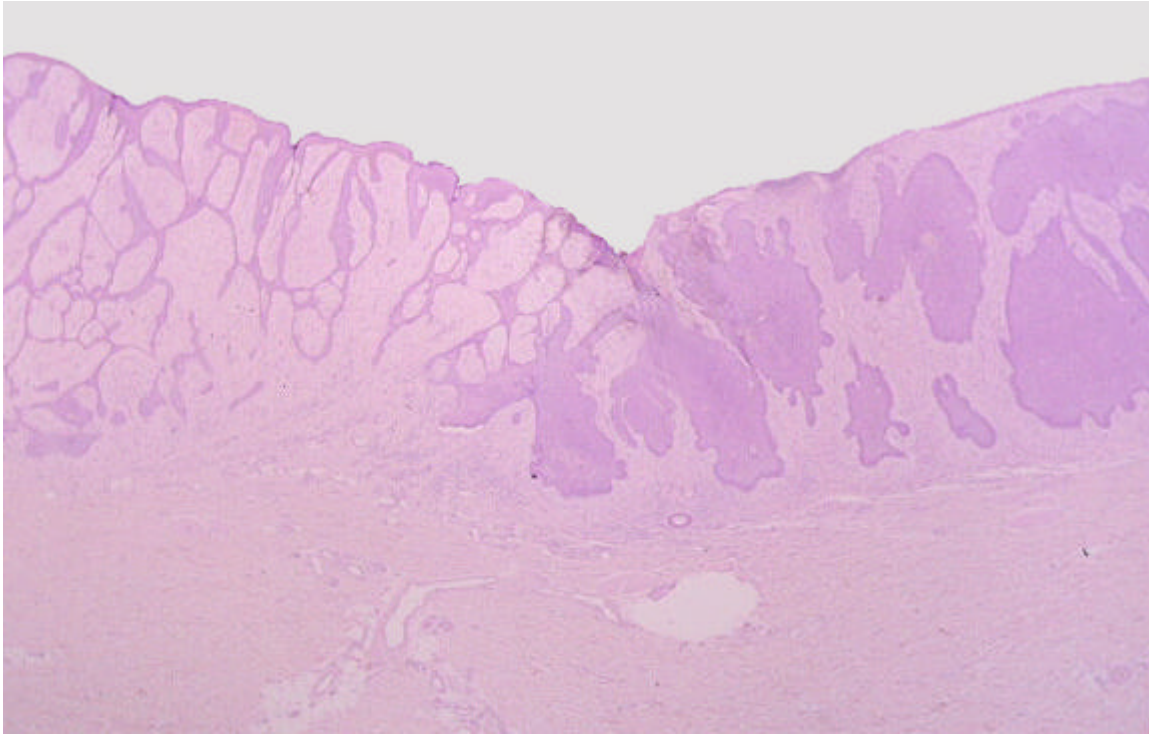


Fig. 3. Panorámica histológica. Dos patrones contiguos: reticulado y nodular. H&E 20x

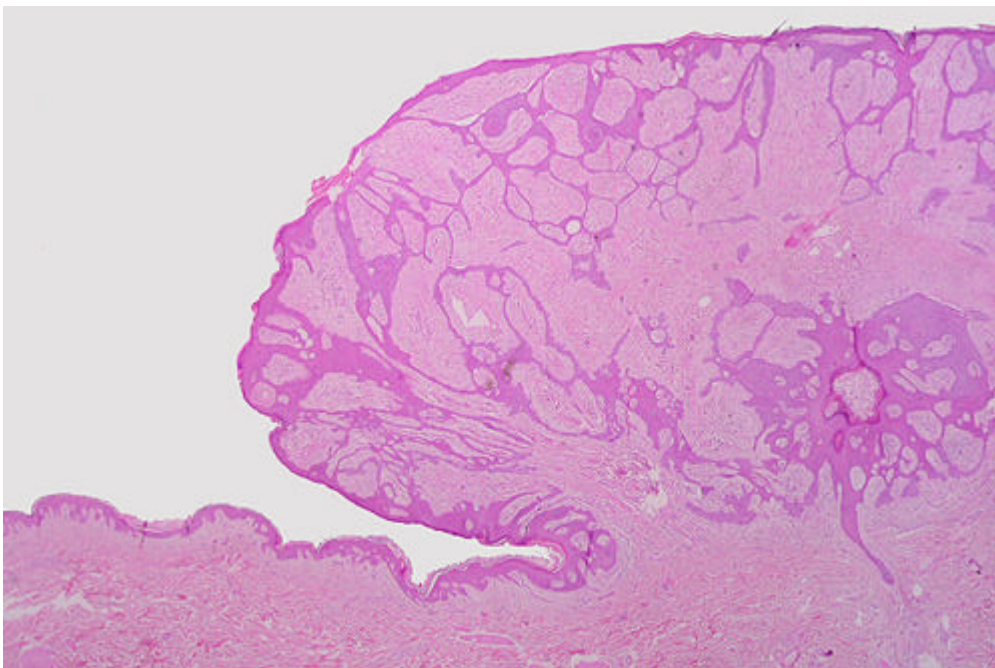


Fig. 4. Patrón reticular. Finos cordones epiteliales entrelazándose entre sí y originándose en la epidermis y un folículo. El estroma

predomina sobre el componente epitelial. H&E 20x

---

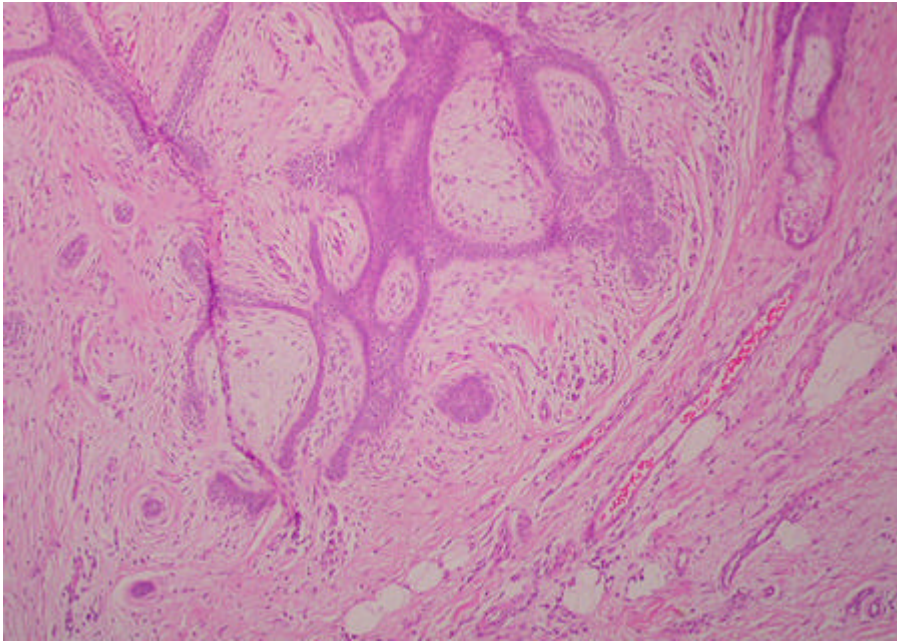


Fig.5. Patrón reticular. En el extremo de los cordones se advierten esbozos de germen folículos. "Papila circular". Hendidura entre el estroma predominante y la dermis adyacente. H&E 40x

---

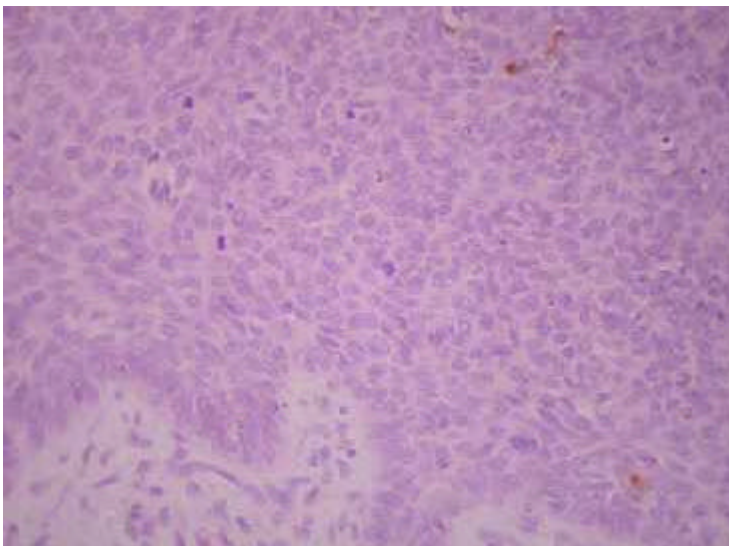


Fig. 6. Citología de la zona nodular. Abundantes mitosis, células conteniendo melanina. Empalizada periférica. H&E 100x

---

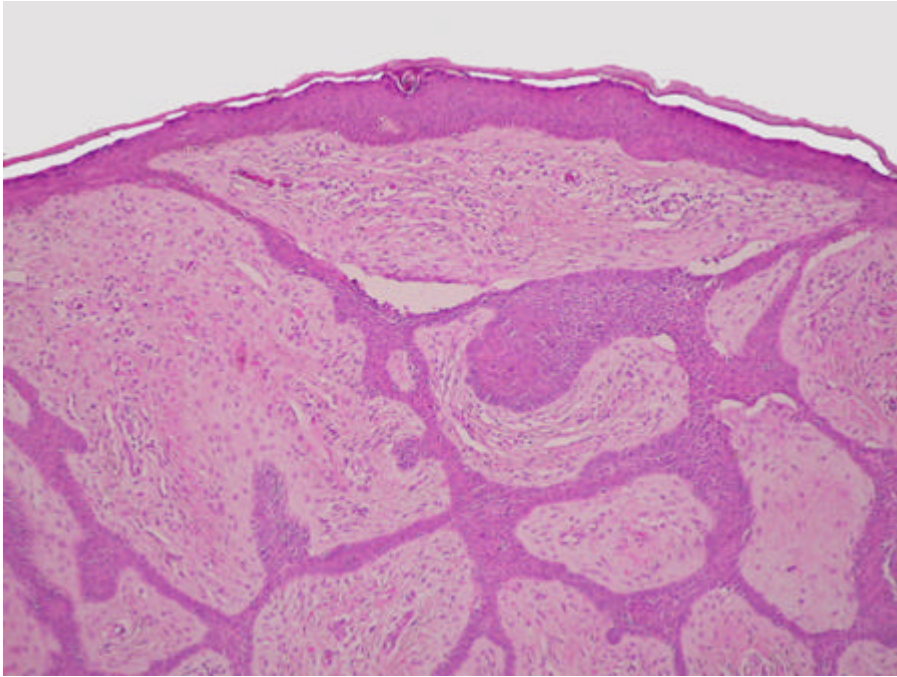


Fig. 7. Zona reticular. Hendiduras entre los cordones epiteliales y el estroma densamente celular. H&E 40x

---

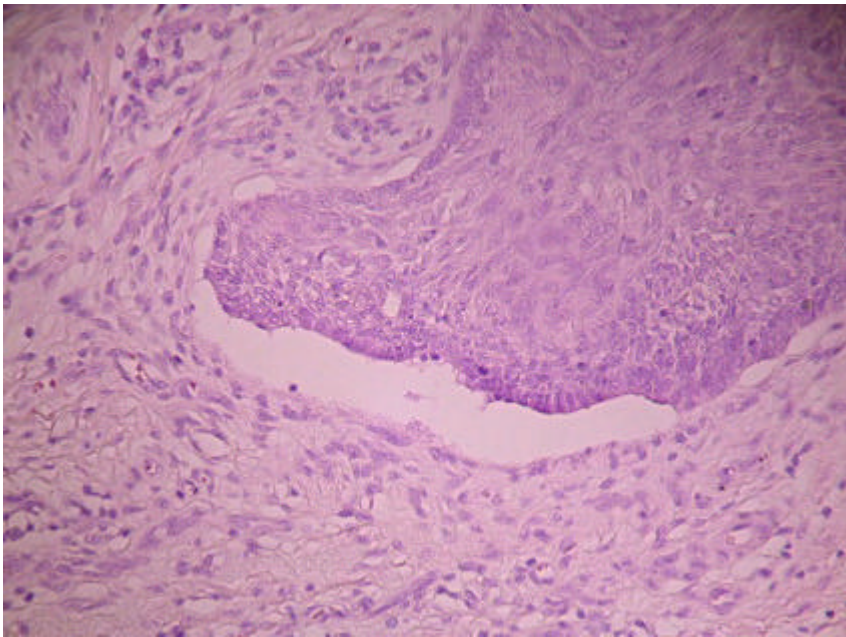


Fig. 8. Zona nodular. Hendidura entre la neoplasia y el estroma adyacente. H&E 100x

---

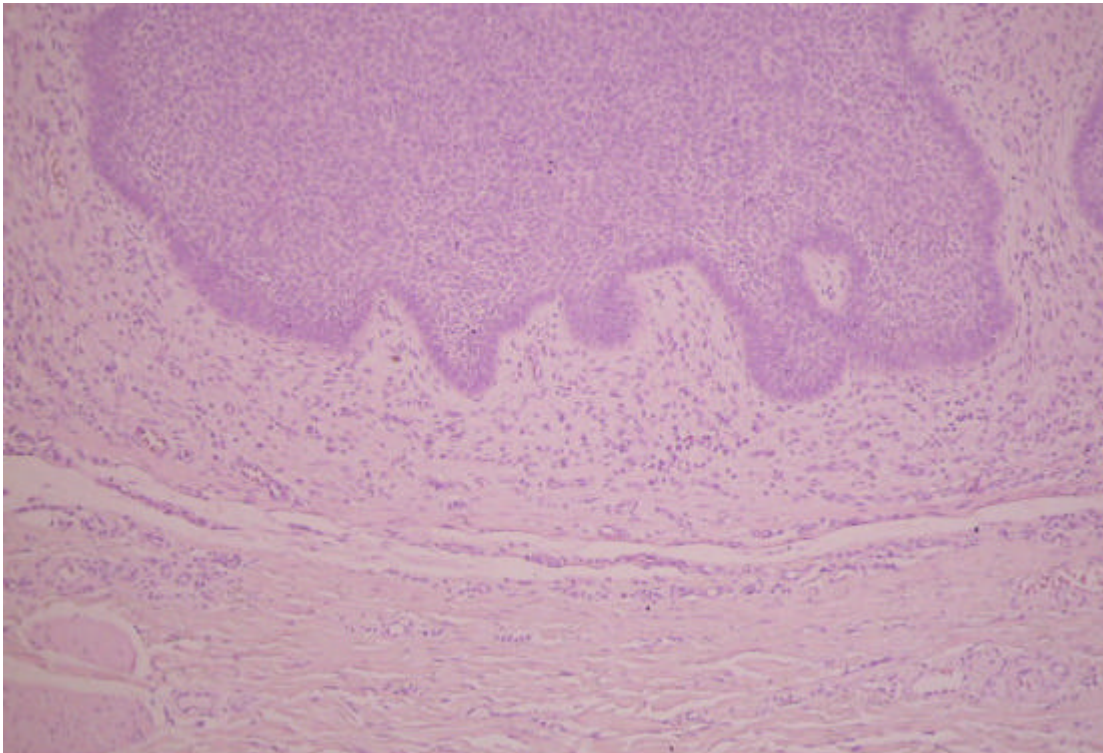


Fig. 9. Patrón nodular. Estroma densamente celular. Hendidura entre estroma propio y dermis adyacente. H&E 100x

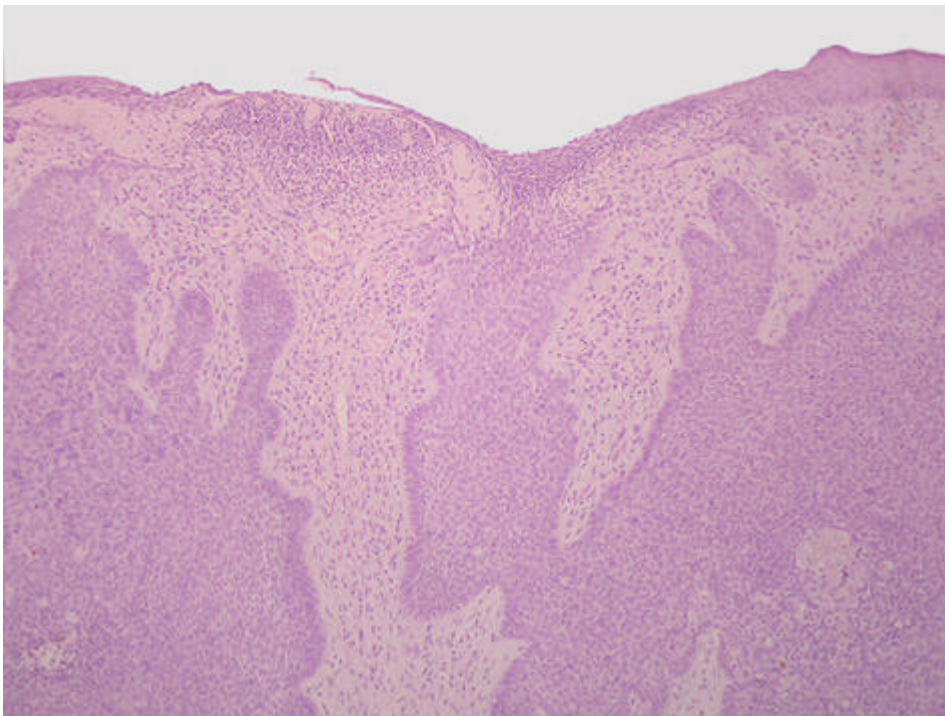


Fig. 10. Patrón nodular. Zona de ulceración epidérmica. Zona de necrosis tumoral (ángulo inferior derecho). H&E 40x

## Discusión

El fibroepitelioma de Pinkus (FEP) es una neoplasia de diferenciación folicular que clásicamente se ha considerado una variante poco frecuente de carcinoma basocelular (CB)<sup>1-2</sup>. Recientemente, se ha reconsiderado su posición nosológica y clasificado como una forma de tricoblastoma el equivalente benigno del carcinoma basocelular<sup>3</sup>.

El aspecto clínico es el de una lesión cupuliforme, polipoide o verrucosa, de coloración variable desde rosada a marrón. Suele localizarse en tronco, sobre todo en la parte baja de la espalda y extremidades, áreas con escasa exposición solar, al contrario que el carcinoma basocelular que suele aparecer frecuentemente en áreas fotoexpuestas. Su comportamiento biológico no es agresivo.

Histopatológicamente se presenta como una tumoración de cordones de células basaloides que contactan con la epidermis y se disponen formando un patrón reticular con crecimiento hacia la dermis. El estroma es fibroso y densamente celular, lo que recuerda a la dermis adventicial perifolicular y al estroma del tricoblastoma. No es frecuente observar hendiduras entre el epitelio y el estroma tumoral ni necrosis celulares en masa, pero sí es frecuente observar áreas con diferenciación folicular semejantes a germenos foliculares embrionarios. En ocasiones aparece asociadas áreas sólidas similares a un carcinoma basocelular nodular. Esto ha hecho que algunos autores interpreten esta neoplasia como una variedad de carcinoma basocelular.

Desde su publicación en 1953 se consideró inicialmente como una lesión premaligna. Posteriormente se ha debatido la naturaleza benigna o maligna de este tumor. Ackerman considera que el FEP es una variante histopatológica de carcinoma basocelular, la variante fibroepitelial y se basa en los siguientes hechos:

- La arquitectura asimétrica de la neoplasia,
- El aumento de tamaño de las células basaloides (tricoblastos),
- En ocasiones presentan necrosis en masa.
- Considera frecuente que en un carcinoma basocelular se observen más de un tipo morfológico.
- No suelen existir tricoblastomas con patrón fenestrado.
- En la base de los cordones celulares del FEP se pueden encontrar estructuras similares a germenos embrionarios foliculares no asociados con papilas foliculares, sin embargo en los tricoblastomas ambas estructuras están relacionadas.

Según Ackerman este tumor se originaría de una queratosis seborreica superficial, ya que de forma invariable suelen existir túneles infundibulares rellenos de cornea laminada que se presentan en continuidad con el tumor<sup>2</sup>.

Autores como Bowen y Le Boit consideran al FEP como un tricoblastoma fenestrado, variante benigna del carcinoma basocelular basándose en los siguientes hallazgos:

- El patrón fenestrado sugiere una organización similar a la observada en neoplasias foliculares benignas.
- El epitelio no demuestra evidencias histológicas de malignidad
- La existencia de hendiduras que separan epitelio y estroma.
- El estroma es rico en fibrocitos y si están contiguos a las hendiduras sugiere diferenciación hacia dermis adventicial perifolicular que es característica del tricoblastoma<sup>3</sup>.
- Las tinciones de inmunohistoquímica con p53 y MIB-1 son mínimas o discretas lo que indica la benignidad del epitelio. La tinción con CK20 (células de Merckel) es muy positiva y esto refleja que las células de Merckel permanecen retenidas, una característica de las neoplasias benignas con diferenciación folicular. Incluso en las zonas similares a carcinoma basocelular desarrolladas en un FEP la tinción CK20 es más intensa que en los carcinomas basocelulares<sup>3</sup>.

Este patrón de tinción inmunohistoquímica ha llevado a algunos autores a considerar al FEP una lesión benigna relacionada con el tricoblastoma<sup>3-4</sup>. Recientemente se ha sugerido que la expresión de receptores androgénicos es más intensa en carcinomas basocelulares, (78% positivos) y puede ayudar al diagnóstico diferencial con neoplasias foliculares benignas<sup>5</sup>



**Criterios histopatológicos para el diagnóstico diferencial**

<b>Tricoblastoma</b>	<b>Carcinoma basocelular</b>	<b>Fibroepitelioma Pinkus</b>
Simétrico	Asimétrico.	Asimétrico.
Bien delimitado	Mal delimitado	Bien delimitado.
No continuidad con epidermis o infundíbulos foliculares	En continuidad con epidermis o infundíbulos	En continuidad con epidermis o infundíbulos.
No suele estar confinado a dermis papilar	La forma superficial está confinada a la dermis papilar	Puede afectar a dermis profunda.
Puede afectar sólo tejido subcutáneo	No afecta sólo al tejido subcutáneo	
Patrones morfológicos geométricos	Patrón morfológico no geométrico	En ocasiones asocia patrón similar a carcinoma basocelular nodular.
No patrón fenestrado	A veces patrón fenestrado	Patrón fenestrado
Diferenciación folicular embrionaria: bulbos y papilas y avanzada: gránulos tricohialina, diferenciación a corneocitos vaina folicular interna (azul-gris) y externa (pálidos)	Excepcionalmente signos de diferenciación folicular avanzada	Diferenciación folicular embrionaria.
Muy ocasionalmente necrosis en masa. Si ocurren de pequeño tamaño	Cuando hay necrosis celular es masa puede ser de pequeño o gran tamaño	Necrosis celular en masa de pequeño tamaño
Hendiduras entre el estroma tumoral y la dermis .	Hendiduras entre las agregaciones neoplásicas y el estroma. No en el propio estroma	Hendiduras entre epitelio y estroma (raro) y entre estroma y dermis.
Estroma densamente celular (fibrocitos). Recuerda a la vaina perifolicular	El estroma no recuerda a la vaina perifolicular	Estroma similar a vaina perifolicular. Abundantes fibrocitos
No edema estromal.	Estroma edematoso y mucinoso.	
No infiltrado inflamatorio.	Puede haber infiltrados de linfocitos y plasmáticas.	
Telangiectasias poco llamativas	Telangiectasias llamativas	
No ulceración	Ulceración frecuente	Si hay ulceración es pequeña

**Conclusiones**

Está claro que el FEP presenta unas características clínicas e histopatológicas tan específicas que le hacen poseer una personalidad especial. Su naturaleza benigna o maligna es difícil de precisar. Quizás los estudios de inmunohistoquímica nos permitan determinar la naturaleza "controvertida" de este tumor.

**Bibliografía**

1. Ackerman AB, Reddy WB, Soyer HP. Trichoblastic carcinoma. En: Neoplasmas with follicular differentiation. Ardor Scribendi; 2001; 898-1004.
2. Ackerman AB. Fibroepithelial tumor of Pinkus is trichoblastic (basal-cell) carcinoma. Am J Dermatopathol 2005; 27: 155-9.
3. Bowwen A, Le Boit PH. Fibroepithelioma of Pinkus is a fenestrated Trichoblastoma. Am J Dermatopathol 2005; 27: 149-154.
4. Hartschuh W, Schulz T. Merkel cell hyperplasia in chronic radiation damaged skin: its possible relationship to fibroepithelioma of Pinkus. J Cutan Pathol 1997; 24: 477-483.
5. Izikson L, Bhan A, Zembowicz. Androgen receptor expression helps to differentiate basal cell carcinoma from benign trichoblastic tumors. Am J Dermatopathol 2005; 27: 91-95.

Web mantenido y actualizado por el [Servicio de informática](#) uclm. Modificado: 29/09/2005 21:56:28