



VII Congreso Virtual Hispanoamericano de Anatomía Patológica y I Congreso de Preparaciones Virtuales por Internet

Del 1 al 31 de octubre de 2005



Poliarteritis nudosa renal simulando neoplasia de cavidades renales. Presentación de un caso.

Elvira Linares Sosa*, Wilfredo Domínguez González *

* Hospital Universitario "Calixto García" CUBA

Resumen

La Poliarteritis Nudosa es una vasculitis generalizada que se manifiesta por inflamación necrotizante transmural de las arterias musculares de mediano y pequeño calibre, y que afecta vasos viscerales y renales, respetando la circulación pulmonar. La afectación renal es una de las manifestaciones más destacadas de esta enfermedad y una de las principales causas de muerte.

Se presenta un caso de paciente femenina de 37 años con antecedentes de salud anterior que clínicamente debuta con cuadro de dolor intenso abdominal, vómitos y hematuria. En estudios imagenológicos realizados, la Tomografía Axial Computarizada (TAC) informa lesión tumoral en relación con cavidades del riñón derecho con desplazamiento de asas intestinales. Se realiza nefrectomía total derecha. El diagnóstico histopatológico fue el de una Poliarteritis Nudosa Clásica. Se muestran los hallazgos anatomopatológicos y se revisa la literatura científica.

Introducción

Paciente femenina de 37 años, con antecedentes de salud, que acude al hospital por intenso dolor lumboabdominal derecho a tipo cólico, que se acompaña de hematuria con coágulos y vómitos. Hemoglobina en 7,8 g/litro por lo que se transfunde.

Se realiza ultrasonido abdominal en el que se informa ligera ectasia de cavidades con poca movilidad del riñón derecho. En proyección del psoas derecho, imagen heterogénea de 65 mm que pudiera estar en relación con colección de líquido. Riñón izquierdo sin alteraciones. Vejiga con imagen ecogénica de 66 x 37 mm en fondo y cara posterior, de aspecto tumoral. Se sugiere cistoscopia.

Se realiza cistoscopia, la que informa lesión blanquecina de varios centímetros, lisa, no sangrante, localizada en fondo y cara anterior.

La paciente mantiene el intenso dolor lumboabdominal derecho que se irradia al hemitórax homolateral. Afebril. Continúa con hematuria abundante y vómitos. Se transfunde.

Se realiza tomografía axial computarizada que informa gran lesión tumoral relacionada con cavidades de riñón derecho que desplaza asas intestinales hacia la izquierda sin distensión de las mismas.

Se decide realizar nefrectomía con cistectomía parcial con el diagnóstico clínico preoperatorio de neoplasia maligna de cavidades renales.

El informe operatorio reporta gran hematoma perirrenal con abundantes coágulos. Se realiza nefrectomía total derecha con cistostomía donde se observa una vejiga de buena capacidad sin alteraciones. Se realiza meatotomía y resección de ureter. Se revisa cavidad peritoneal y no se encuentran alteraciones en otros órganos. Diagnóstico operatorio: hematoma peri renal.

La paciente evoluciona de forma satisfactoria.

Material y Métodos

Se recibe en el Departamento de Anatomía Patológica piezas quirúrgicas correspondientes a riñón, uréter y segmento costal. El riñón de 11 x 6 x 4 cms con hematoma perirrenal, que decapsula con facilidad, con presencia de hematoma subcapsular que se comunica con la grasa perirrenal. La superficie renal lisa de color pardo rojizo, con áreas pardo grisáceas que al corte se corresponden con zonas en forma de cuña. La pelvis renal dilatada y ocupada por material hemático. No se observan otras alteraciones. El uréter y el segmento costal no muestran alteraciones macroscópicas. No se comprueba lesión tumoral.

El exámen histológico con Hematoxilina y Eosina reveló lesiones múltiples inflamatorias transmurales de arterias de mediano y pequeño calibre, algunas con ruptura de la pared vascular y hemorragias, así como adelgazamiento de la capa media y presencia de dilataciones aneurismáticas. Algunos vasos ocluidos por trombos y zonas extensas de necrosis isquémica. La tinción de Verhoff, mostró vasos arteriales con ruptura de las láminas elástica interna y externa. En las preparaciones con Tricrómica de Masson se comprobó zonas de colagenización de las paredes vasculares (Figuras 1 y 2).

DIAGNÓSTICO HISTOLÓGICO: Poliarteritis nodosa clásica renal.

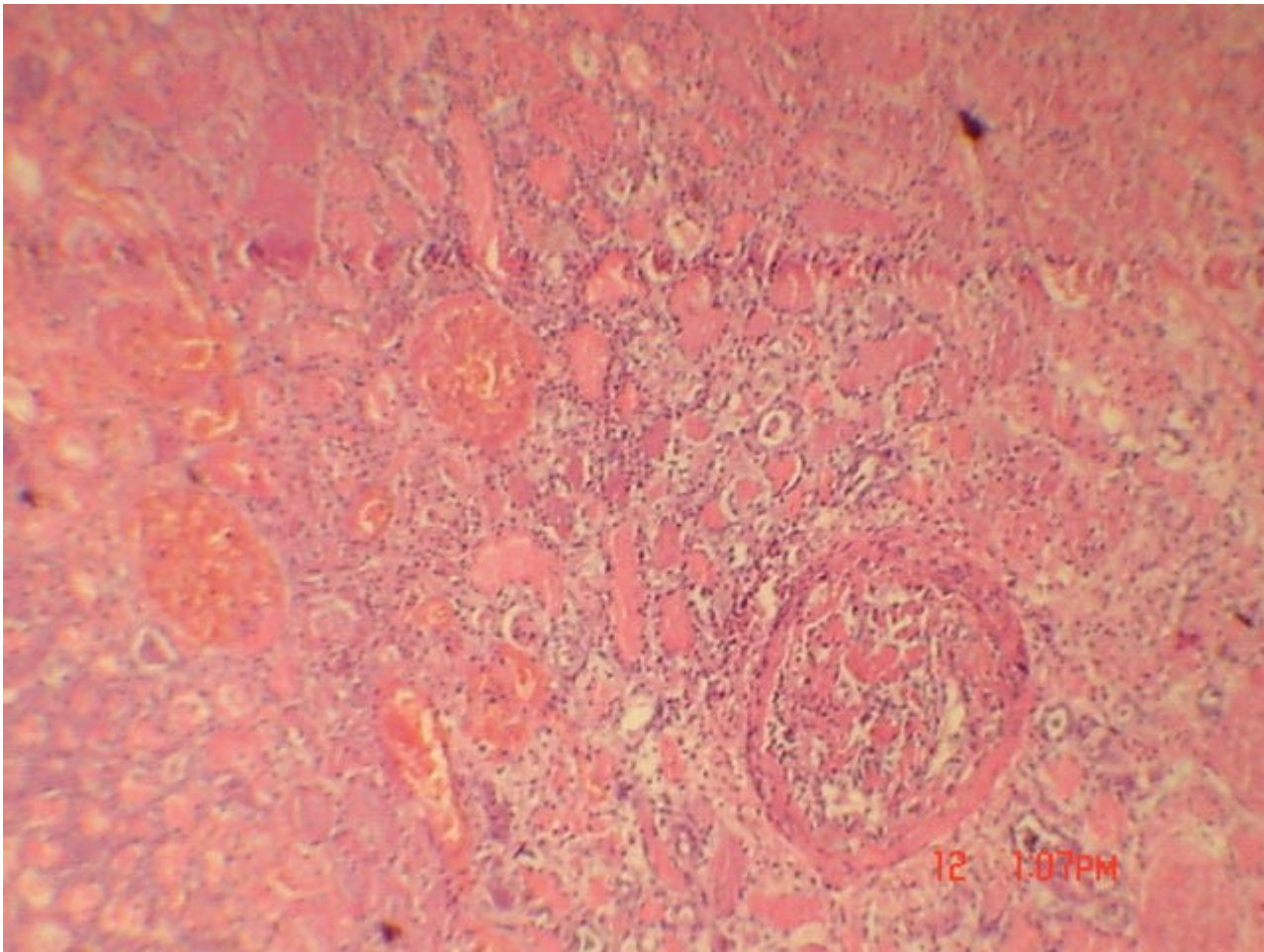


Figura 1 - Microfotografía que ilustra las áreas de infarto isquémico, trombosis vascular, y hemorragia. Se observa arteria con inflamación necrosante transmural que afecta toda la circunferencia del mismo (H & E 10x)

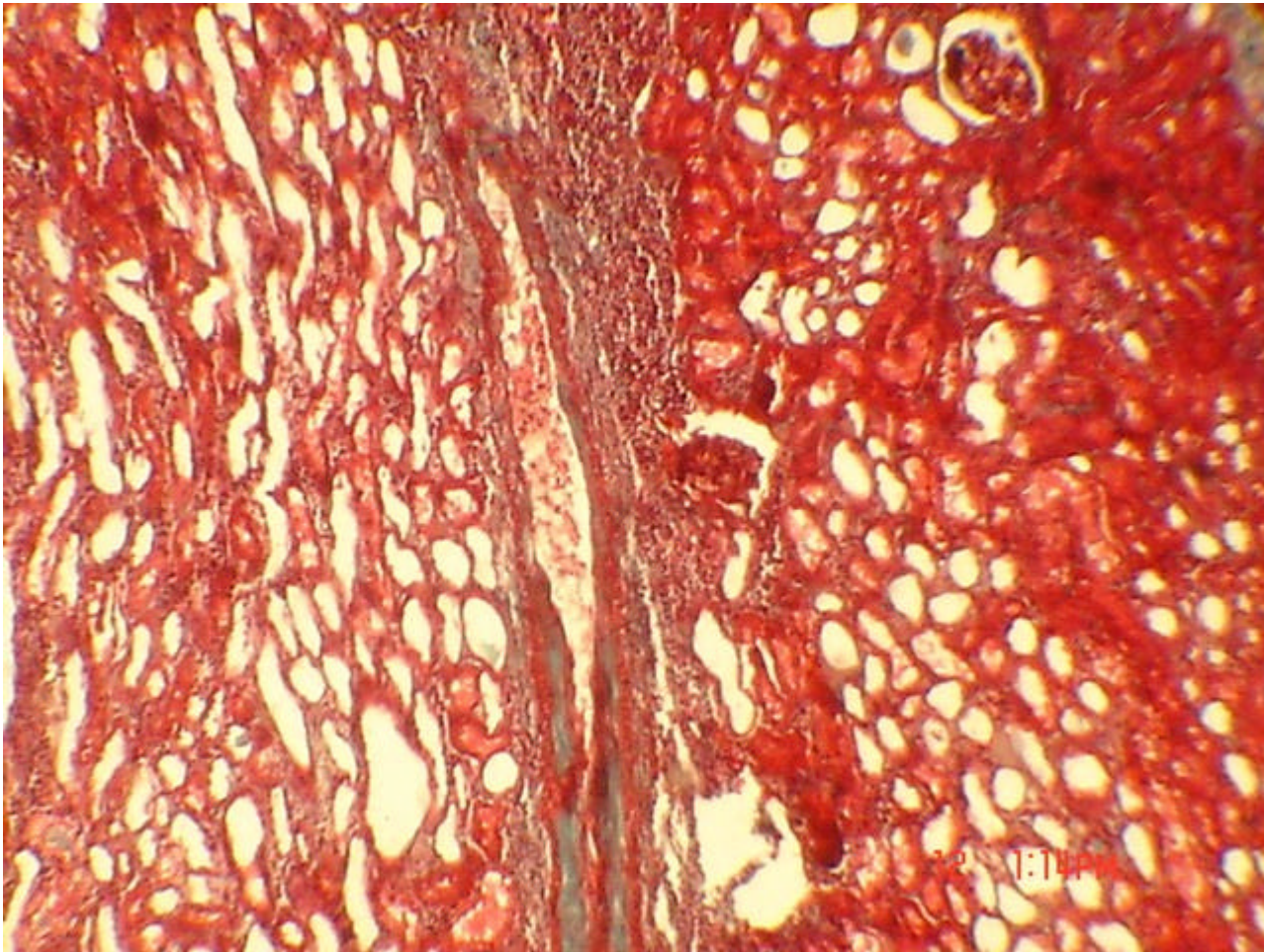


Figura 2 - Microfotografía donde se observa inflamación extensa de la pared arterial con adelgazamiento y depósito de colágeno de forma segmentaria con zonas de hemorragia del tejido circundante (Tricrómica de Masson 10 x)

Discusión

La Poliarteritis nodosa clásica es una vasculitis generalizada de vasos de mediano tamaño, focal, segmentaria y aleatoria, caracterizada por una inflamación necrosante transmural de etiopatogenia desconocida y que afecta vasos viscerales, exceptuando la circulación pulmonar. No se afectan arteriolas, capilares ni vénulas como ocurre en la poliarteritis microscópica o leucocitoclástica.

Histológicamente se caracteriza por inflamación transmural de la pared arterial con debilidad de la misma y la consiguiente formación de dilataciones aneurismáticas irregulares, así como trombosis e infartos. La poliarteritis nodosa clásica es una enfermedad propia de adultos jóvenes. La evolución puede ser aguda fulminante, subaguda o crónica. En ocasiones remite con largos intervalos asintomáticos. Los síntomas clínicos son variados y desconcertantes por la dispersión de las lesiones vasculares. La afectación renal es una de las manifestaciones más destacadas, y principal causa de muerte.

El diagnóstico diferencial, no sólo debe realizarse entre los diferentes tipos de vasculitis, sino también con la displasia fibromuscular, que afecta preferentemente las arterias renales en pacientes jóvenes y del sexo femenino. Existen 4 tipos morfológicos que comparten con la Periarteritis nodosa algunas características tales como debilidad de la pared vascular con formación de aneurismas, pero no están asociados a ruptura o disección; además del depósito de colágeno presente en ambas entidades a nivel de la capa media o adventicia de los vasos, en la displasia fibromuscular es significativa la presencia de una proliferación miointimal que en ocasiones constituye una real hiperplasia.

Bibliografía

- 1.- Silverberg, Steven G. Principles and Practice of Surgical Pathology. Second Edition. 1990.
- 2.- Robbins, Stanley. Patología Estructural y Funcional . Sexta Edición

Web mantenido y actualizado por el [Servicio de informática](#) uclm. Modificado: 29/09/2005 21:56:28