



Carcinoma Medular de la Mama . Comportamiento clínico-terapéutico en nuestro medio.

José María González Ortega *, Mario Miguel Morales Wong *, Mario Michel Gómez Hernández *, Zoraida Caridad López Cuevas *, René Luis Escaig Olivares *, Rolando González Folch *

* Hospital Universitario Dr. Mario Muñoz Monroy. Colón. Provincia Matanzas. Cuba. CUBA

Resumen

El Carcinoma Medular de la Mama ha sido reconocido como una variedad de carcinoma ductal mamario con un pronóstico relativamente favorable a pesar de su grado nuclear alto y elevado índice mitótico. La Organización Mundial de la Salud lo considera como una variante especial de cáncer mamario. El objetivo fundamental de este trabajo es hacer una revisión de la literatura sobre esta enfermedad y el estudio de la incidencia en nuestro medio. Se realizó un estudio de corte transversal sobre la incidencia y manejo de esta enfermedad en el Hospital Universitario "Dr. Mario Muñoz Monroy" del Municipio de Colón, Matanzas, Cuba. Se revisaron 508 expedientes clínicos de pacientes femeninas operadas de cáncer de mama en el período comprendido entre Enero de 1974 hasta Enero de 2005, ambos incluidos. Se halló una incidencia del 3.34%. La edad promedio de nuestros casos fue de 54 años. El tamaño medio fue de 25 mm en el momento del diagnóstico. El 88% de las pacientes se encontraban en los estadios clínicos I y II. Los ganglios linfáticos axilares fueron microscópicamente positivos en el 35% de las pacientes. El procedimiento quirúrgico más empleado fue la Mastectomía Radical Modificada en el 59% de los casos y las causas de evolución no satisfactorias fueron las metástasis a distancia, principalmente pulmonares.

Introduccion

El término "Carcinoma medular" (CM) data desde el siglo XIX en que fue inicialmente descrito por Geschickter, pero la entidad moderna introducida en 1949 por Moore y Foote, quienes describieron un carcinoma con un infiltrado linfoide, un pronóstico favorable y baja frecuencia de metástasis (1). Casi 3 décadas más tarde Ridolfi y cols en 1977 propusieron criterios histopatológicos específicos para su diagnóstico y al establecer diferencias entre los Carcinomas Medulares Típicos (CMT) y Atípicos (CMA) se ha observado una mas baja incidencia del CMT (2).

Los criterios histológicos aplicados por Ridolfi y Cols conlleva una combinación necesariamente de 5 características: (3-4)

- Tumor bien circunscrito.
- Una arquitectura sincitial en al menos el 75% de la áreas examinadas.
- Infiltración estromal difusa con linfocitos y células plasmáticas.
- Ausencia de diferenciación tubular y/o componente intraductal, es decir, formas de patrones glandulares.
- Anisonucleosis moderada o marcada.

Además de los criterio histopatológicos de Ridolfi y cols. existen también los de Wargots y Silverberg y los de Pedersen y cols, siendo mas utilizada en la actualidad los de Ridolfi y cols (4).

El carcinoma medular se presenta en el 3% de todos los cánceres mamarios excepto en las familias con mutaciones de BRCA-1 en las cuales puede incidir hasta un 13% de los cánceres (5).

Se habla de un paradoja biológica al ser considerado el CM de la mama como un subtipo de Cáncer Ductal Infiltrante (CDI) con un

pronóstico más favorable que otros subtipos de CDI, a pesar de esto contrasta con su morfología anaplásica, es decir, con la presencia de un grado nuclear alto correlacionado con la aneuploidia del DNA y un elevado índice mitótico correlacionado con la fracción elevada de la fase S a través de la citometría de flujo (6,7). El comportamiento del perfil inmunofenotípico del CM explica en parte los mejores resultados clínicos de esta enfermedad (8-9-10).

El Carcinoma Medular de la mama es un tumor maligno de origen ductal, no tan frecuente como el Carcinoma Escirroso, de mejor pronóstico que puede alcanzar un tamaño voluminoso. Tiene una consistencia mucho menor que el escirroso debido a que no tiene tanto tejido colágeno. El tumor generalmente es esférico, blando y la superficie de corte es friable. Son tumores bien definidos y que parecen estar encapsulados. El tejido es mas o menos homogéneo de color grisáceo con focos amarillos opacos o rojo oscuro debido a necrosis o hemorragias. Clásicamente está constituido por células voluminosas que infiltran el tejido mamario con presencia de linfocitos y algunos plasmocitos en el estroma con escaso colágeno. El CM tiene características macroscópicas, microscópicas y ultraestructurales que permiten diferenciarlo bien (11). Los CM son pobres en receptores estrogénicos, lo cual constituye una contradicción, pues al tener un pronóstico mejor deberían tener más receptores estrogénicos

Últimamente se han descrito variedades diferentes, que incluye El Cáncer Medular Típico y patrones Atípicos de Carcinoma Medular. Recientemente se ha visto que el uso de marcadores bioquímicos tales como Her 2/neu, p53, M₁B₁, bcd-2 y Receptores Hormonales pueden potencialmente ayudarnos en el diagnóstico diferencial de estas variedades diferentes de CM y en el manejo de estos pacientes.

De esta manera podemos decir que cánceres mamarios asociados a mutaciones de BRCA 1, con alto grado histopatológico, acumulación de p53 y negatividad de los receptores de estrógeno inequívocamente corresponde a Carcinoma Medular Típico.

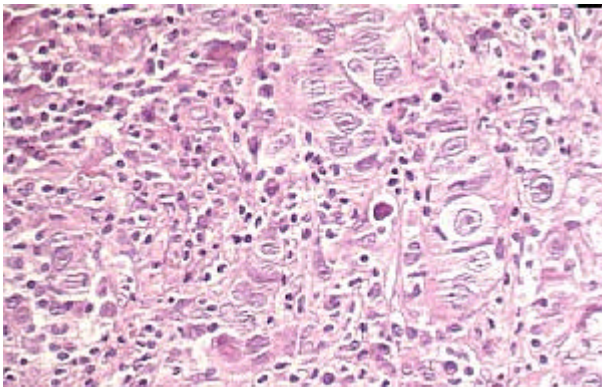
La citología aspirativa con aguja fina en los casos de CMT muestra más atipia nuclear severa y macronucleolos que en los casos de Carcinomas ductales no Medulares y que en los CMA (13).

Al estudio ultraestructural se observan células grandes voluminosas, de núcleo prominente, con ligeras escotaduras, a veces tienen microvellosidades en la superficie y en otras ocasiones están desprovistas de ellas. Estas microvellosidades suelen ser cortas y de distinto grosor. Se caracterizan por numerosas luces intracitoplasmáticas(14).

Entre los hallazgos sonográficos en el CM Típico de la mama se encuentran:

- a) Contornos uniformes, circunscritos en el 75% de los casos.
- b) Reforzamiento posterior hasta en el 50% de los casos (15,16)

La Mamografía pudiera no ayudar a distinguir entre los CMT de los CMA. Se han descrito microcalcificaciones y bordes espículados pero la histopatología siempre será requerida para confirmar el diagnóstico (16).



Carcinoma Medular de la Mama. Aspecto Histológico. - Tomado de: <http://www.opolanco.es/Apat/Boletin13/ind100.htm>

Material y Métodos

Se realizó un estudio observacional, descriptivo, de corte transversal y retrospectivo de las enfermas que ingresaron en el Servicio de Cirugía General del Hospital Universitario "Dr. Mario Muñoz Monroy" de Colón con el diagnóstico de Carcinoma Medular Típico de la

mama, en el período comprendido entre Enero de 1974 a Enero del 2005, encontrando 17 pacientes con la confirmación clínica y anatomopatológica de CM que fueron tomados de un universo de 508 mujeres que ingresaron por cáncer mamario, en dicho intervalo de tiempo en la referida institución. Los datos fueron tomados de los expedientes clínicos y de los informes de Anatomía Patológica con los que conformamos las diferentes variables de estudio:

Edad, promedio del tamaño clínico del tumor, estadio clínico en el momento del diagnóstico, la presencia o no de metástasis a ganglios linfáticos axilares, el procedimiento quirúrgico empleado y la supervivencia; se realiza además una revisión de la literatura mundial que aborda el tema. El procesamiento de la operación se realizó mediante una Microcomputadora Pentium 4 utilizando del Paquete de Microsoft Office 2003, el Software Microsoft Word en un ambiente de Windows XP. Los resultados se presentan en tablas para su mejor comprensión. Se utiliza el método estadístico porcentual

Resultados

De un total de 508 pacientes operadas por cáncer mamario durante el periodo en estudio de 31 años encontramos a 17 con Cáncer Medular Típico lo que representa una incidencia global del **3.34%** (17/508).

La edad promedio del diagnóstico de CMT de nuestra serie fue **54** años con un rango de 31 a 76 años.

El promedio del tamaño clínico del tumor fue de **25mm** (rango de 10-40mm).

El tamaño del tumor primario era igual o menor de 4cm en 14 casos (82%) y mayor de 4cm en 3 pacientes (18%).

Tabla I
Tamaño del tumor en el momento del diagnóstico

Tamaño (cm.)	Casos	Por ciento (%)
1-2	5	29
>2-3	6	35
>3-4	3	18
>4-5	3	18
Total	17	100

En el momento del diagnóstico el **88%** de las pacientes se encontraban en Estadio **I y II** (Tabla II)

Tabla II
Estadíos Clínicos en el momento del diagnóstico

Estadíos	Casos	Por ciento (%)
Estadio I	4	23
Estadio IIa	8	47
Estadio IIb	3	18
Estadio IIIa	-	-
Estadio IIIb	2	12
Total	17	100

Los ganglios linfáticos axilares fueron microscópicamente positivo en el **35 %** de las pacientes.

El procedimiento quirúrgico más empleado fue la Mastectomía Radical Modificada (técnica de Merola Patey) en el **59 %** de las pacientes (Tabla III).

Tabla III

Procedimiento Quirúrgico empleado

Técnica Quirúrgica	Casos	Por ciento (%)
Mastectomía Radical	3	18
Mastectomía Radical Modif.	10	59
Mastectomía Total Ampliada	3	18
Cuadrantectomía	1	5
Total	17	100

De las 17 pacientes tratadas por CMT de nuestra serie viven actualmente **10** (59%), en **5** se desconoce su estado actual (29%) y **2** fallecieron a consecuencia de su enfermedad.

Discusión

La incidencia en nuestra serie (**3.34%**) coincide con la de otros autores revisados (1-8-9). Se examinan trabajos como los de Cook y cols de la Escuela de Medicina de la Universidad de Vermont en Burlington, USA que informan una incidencia del 1.5% (20/1365) y trabajos como los de Tisserand y cols de París, Francia que refiere que los carcinomas mamarios que se asocian con mutaciones del BRCA 1 puede elevar la incidencia de CMT hasta un **13%** (5).

En el presente trabajo la edad promedio fue de 54 años, ligeramente superior a la informada por Dendale y cols del Instituto Curie de París, Francia quien informa una edad media de 51 años con un rango de 27-81 años (10).

En nuestro estudio, el promedio del tamaño clínico del tumor fue de 25mm. Comparándolo con el trabajo de Dendale, se comportó igual, es decir un tamaño promedio de 25mm con un rango de 0 a 70mm (10) y revisando el trabajo de Reinfuss y cols. Del Maria Skolodowska-Curie Memorial Institute de Cracovia, Polonia se observa que el tamaño del tumor primario fue igual o menor de 4cms. en el 88.5% de los casos y mayor de 4cms. en el 11.5% de los pacientes (17), muy parecido al encontrado en nuestro trabajo

En el momento del diagnóstico, el 88% de las pacientes se encontraban en Estadios I y II, similar a los resultados de Reinfuss y cols. que encontraron un 90% de las pacientes en esos estadios

Los ganglios linfáticos axilares fueron microscópicamente positivos en el 35% de las pacientes. En el trabajo de Reinfuss y cols. las metástasis en los ganglios linfáticos axilares se presentaron en el 32.7% de las pacientes y todos recibieron Radioterapia postoperatoria. En la serie de Mitre y cols. en Hamburgo, Alemania, las metástasis a ganglios linfáticos se demostró solamente en el 31% de todos los CM (18).

La incidencia de compromiso ganglionar resultó ser menor que en cánceres no medulares de la mama.

Los 3 primeros casos de la serie fueron operados antes de 1984 y a todas se les realizó Mastectomía Radical de Halsted, a 10 pacientes se les realizó Mastectomía Radical Modificada (Técnica de Mérola-Patey); a 3 pacientes se le practicó una Mastectomía Total Ampliada (Técnica de Madden) y a un caso se le efectuó una Cuadrantectomía de Humberto Veronesi.

El tiempo medio de seguimiento de las sobrevivientes fue de 164 meses con un rango que osciló desde los 5 meses hasta 372 meses.

Entre las causas más frecuentes de recidivas locales en el CM se encuentra:

- Edad menor de 50 años.
- Márgenes quirúrgicos positivos.
- Invasión linfovascular presente.
- Tumores con un componente intraductal extenso.

El fracaso regional, a distancia y en la mama contralateral estuvo asociado a:

- Tumores T₂.
- Presencia de 4 o más ganglios metastáticos.
- Tumores con invasión linfovascular.

Las causas fundamentales de tratamiento no satisfactorio en los carcinomas medulares presentados fueron la metástasis a distancia, principalmente las pulmonares.

Y para concluir podemos decir que el CMT es un tipo histológico favorable de carcinoma de mama, considerado por la OMS como un tipo especial de cáncer de mama, con un pronóstico relativamente favorable a pesar de su grado nuclear alto (96%, grado III) y

elevado índice mitótico, con infiltrado linfocítico difuso para los pacientes con ganglios linfáticos axilares negativos.

Bibliografía

-Referencias Bibliográficas -

- 1) Eichhorn JH. Md.: Medullary carcinoma, provocative now as then *Semin Diagn Pathol.* 2004 Feb; 21 (1): 65-73
- 2) Pedersen L, Zedeler K, Holck S et al.: Medullary carcinoma of the breast. Prevalence and prognostic importance of classical risk factors in breast cancer. *Eur J. Cancer* 1995 Dec; 31(A) (13-14): 2289-95
- 3) Contesso G, Rapin-Marion V, Mouriesse H.: Medullary carcinoma of the breast. What remains of this entity today?. *Arch Anat Cytol Pathol.* 1995; 43 (1-2): 44- 50
- 4) Gaffey MJ, Mills SE, Frierson HF et al.: Medullary carcinoma of the breast interobserver variability in histopathologic diagnosis *Med. Pathol.* 1995 Jan; 8 (1): 31-8
- 5) Tisserand P, Fouguet C, Barrois M et al.: Lack of HIN-1 methylation defines specific breast tumor subtypes including medullary carcinoma of the breast and BRCA-1 linked tumor *Cancer Biol Ther.* 2003 Sep-Oct; 2 (5): 564-5
- 6) Cook DL, Wearver DL.: Comparison of DNA content, S- phase fraction, and survival between medullary and ductal carcinoma of the breast. *Am. J. Clin Pathol.* 1995 Jul; 104 (1) :17-22
- 7) Tamiolakis D, Simopoulos C, Cheva A.: Immunophenotypic profile of tumor infiltrating lymphocytes in medullary carcinoma of the breast. *Eur J Gynaecol Oncol.* 2002; 23 (5): 433-6
- 8) Jensen ML, Andersen J et al.: Prognostic comparison of three classifications for medullary carcinomas of the breast. *Histopathology.* 1997 Jun; 30 (6): 523-32
- 9) Eisinger F, Jacquemier J, Charpin C et al.: Mutations at BRCA-1 the medullary breast carcinoma revisited. *Cancer Res.* 1998 Apr 15; 58 (8): 1588-92.
- 10) Dendale R, Vincent-Salomon A, Mouret-Foume E et al.: Medullary breast carcinoma: prognostic implications of p53 expression. *Int J. Biol Markers.* 2003 Apr-Jun; 18 (2) :99-105
- 11) González Ortega JM, López Cuevas ZC.: Formas especiales del cáncer mamario. La enfermedad de Pager y el Cáncer medular. Trabajo presentado en la Jornada Provincial de Cirugía Matanzas 2003. Centro de Convenciones Plaza América Varadero, 17 mayo 2003
- 12) Xu R, Feinter H, Li P et al.: Differential amplification and overexpression of HER-2/neu, p53, M1B1, and estrogen receptor/progesterone receptor among medullary carcinoma atypical medullary carcinoma, and high grade invasive ductal carcinoma of the breast. *Arch Pathol Lab Med.* 2003 nov; 127 (11): 1458-64
- 13) Kleer CG, Michael CW. Fine-needle aspiration of breast carcinomas with prominent lymphocytic infiltrate. *Diag Cytopathol.* 2000 Jul; 23 (1): 39-42
- 14) Sainz Ballesteros J, Ancheta Niebla O.: Ultraestructura de los fibroblastos en lesiones de la mama, tumorales y no tumorales. Tesis para la obtención del grado Científico de Candidato a Doctor en Ciencias Médicas. Centro Nacional de Investigaciones Científicas. Ciudad Habana, 1987
- 15) Cheng YC, Lebe B, Balci P et al.: Sonographic and pathologic findings in typical and atypical medullary carcinoma of the breast. *J. Clin Ultrasound.* 2000 Sep; 28 (7): 325-31
- 16) Yilmaz E, Lebe B, Balci P et al.: Comparison of mammographic and sonographic findings in typical and atypical medullary carcinoma of the breast. *Clin Radiol.* 2002 Jul; 57 (7): 640-5
- 17) Reinfuss M, Stelmach A, Mitus J et al.: Typical medullary carcinoma of the breast: a clinical and pathological analysis of 52 cases. *J. Surg Oncol.* 1995 Oct; 60 (2) :89-94
- 18) Mitre M, Goupel E.: Prognostic factors in medullary breast cancer. *Gebrutshilfe Frauenheilkd.* 2000 Jul; 49(7): 635-41.