



VII Congreso Virtual Hispanoamericano de Anatomía Patológica y I Congreso de Preparaciones Virtuales por Internet

Del 1 al 31 de octubre de 2005



LINFOMA DE CELULAS T DEL ADULTO (ATL) Ganglionar y Cutáneo asociado a Histoplasmosis.

Oscar Marin *, Carlos Remondegui **

* Servicio de Anatomía Patológica, Hospital Pablo Soria de Jujuy-Argentina ARGENTINA

** Sala de Infectología, Hospital "San Roque" de Jujuy-Argentina ARGENTINA

Resumen

INTRODUCCION: En la provincia de Jujuy se encuentran áreas geográficas donde el HTLV-1 es prevalente, tanto en bancos de sangre, embarazadas y lactantes y pacientes con enfermedades de transmisión sexual, registrándose además casos de paraparesia espástica tropical, linfomas de tipo ATL y otras patologías relacionadas a HTLV-1.

PRESENTACION DEL CASO: mujer de raza Aymara, de 49 años, con adenomegalias submandibulares y cervicales, lesiones cutáneas y HTLV-1 (+) en suero. LDH, calcemia y RX tórax: normales. Se realiza biopsias de piel y ganglio linfático:

RESULTADOS: la piel presenta infiltración linfomatosa epidermotropa, compuesta por linfocitos pequeños que alternan con formas pleomórficas. La biopsia de ganglio linfático presenta celularidad linfoide pleomorfa CD3+, CD8-, CD20- con abundantes microformas de Histoplasma Capsulatum, confirmado por cultivo.

DISCUSION: los ATL generalmente presentan complicación con criptococos, Pneumocystis carinii y citomegalovirus. Esta es la primera vez que observamos su asociación a histoplasmosis.

Introducción

En la provincia de Jujuy se encuentran áreas geográficas donde el HTLV-1 es prevalente, tanto en bancos de sangre, embarazadas y lactantes y pacientes con enfermedades de transmisión sexual, registrándose además casos de paraparesia espástica tropical, linfomas de tipo ATL y otras patologías relacionadas a HTLV-1.

HTLV-1 (Human T-cell Leukemia/Lymphoma Virus type-I) es un retrovirus que se ha determinado es el agente causal del ATLL (Adult T-cell Lymphoma/Leukemia y Paraparesia Espástica Tropical (TSP). Estudios moleculares recientes han demostrado que ATLL es inducido por efectos oncogénicos de la proteína p40Tax, relacionada a la región PX del ADN proviral de HTLV-1.

La existencia de áreas endémicas para HTLV-1 en Asia, África y Sud-América ha sido bien documentada, tanto en nativos de Panamá, como población negra de Colombia y Brasil, Chile, Perú, Bolivia y Argentina, donde población de tipo Amerindia en Jujuy (Noroeste de Argentina) se registra la mayor prevalencia. En Argentina la prevalencia de HTLV-1 en bancos de sangre es de 0.9%, mientras que en Jujuy es de 2.0 % en bancos de sangre, 3,5 % en embarazadas y 5 % en enfermedades de transmisión sexual.

En Jujuy la incidencia de linfomas malignos es elevada superada solo por el carcinoma de cuello uterino. Entre los linfomas malignos se registra elevado porcentaje tanto de linfomas T (30 %) como de linfomas extraganglionares (60 %).

Nos interesa presentar un caso de Linfoma cutáneo de células T, en paciente HTLV-1 positivo, procedente de zona endémica para este retrovirus y asociado a criptococosis.

Material y Métodos

PRESENTACION DEL CASO:

Mujer de raza Aymara, de 49 años, con adenomegalias submandibulares y cervicales, lesiones cutáneas de tipo papulares múltiples.

Se realizó estudio de HTLV-1 en suero, mediante test de PHA y confirmación con Western Blot. Los estudios de LDH, calcemia y

RX tórax: normales. Se realiza biopsias de piel y ganglio linfático.

Resultados

RESULTADOS:

La biopsia de piel presenta infiltración linfocitaria de caracter epidermotropa, compuesta por linfocitos pequeños que alternan con formas pleomórficas. Se observa exocitosis y formación de lesiones similares a los Pseudoabcesos de Pautrier, observables en los casos de Micosis Fungoides. Realiándose el diagnóstico de Linfoma T cutáneo de tipo ATL.

La biopsia de ganglio linfático presenta celularidad linfoide pleomorfa CD3+, CD8-, CD20- con abundantes microformas PAS+ sugerentes de Histoplasma Capsulatum, confirmado por cultivo, en el laboratorio de Microbiología del Ministerio de Salud Pública de Jujuy.

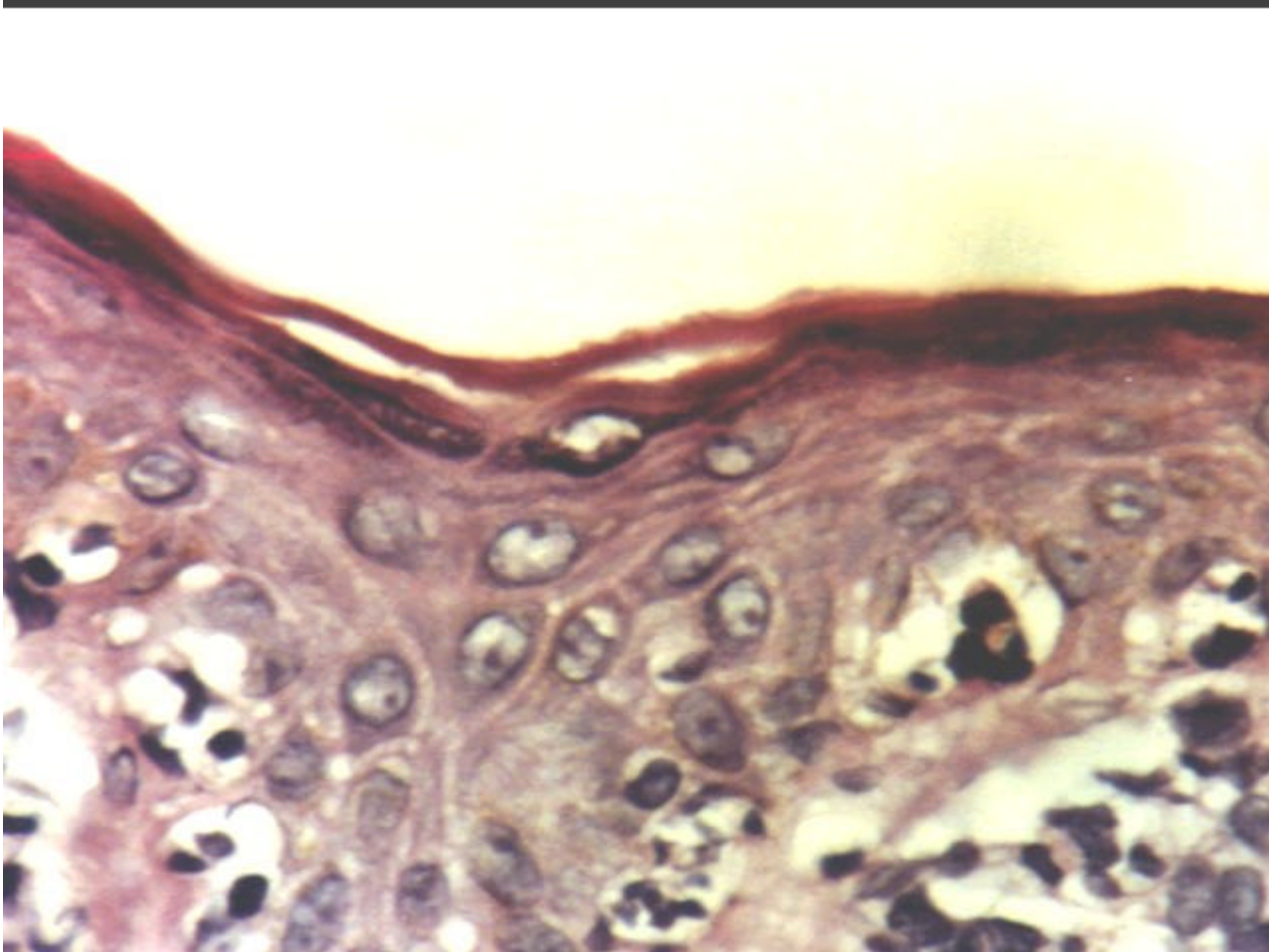


Fig.1: ATLL, Biopsia Cutánea. H-E - Formación de lesiones tipo Pseudo-abcesos de Pautrier.

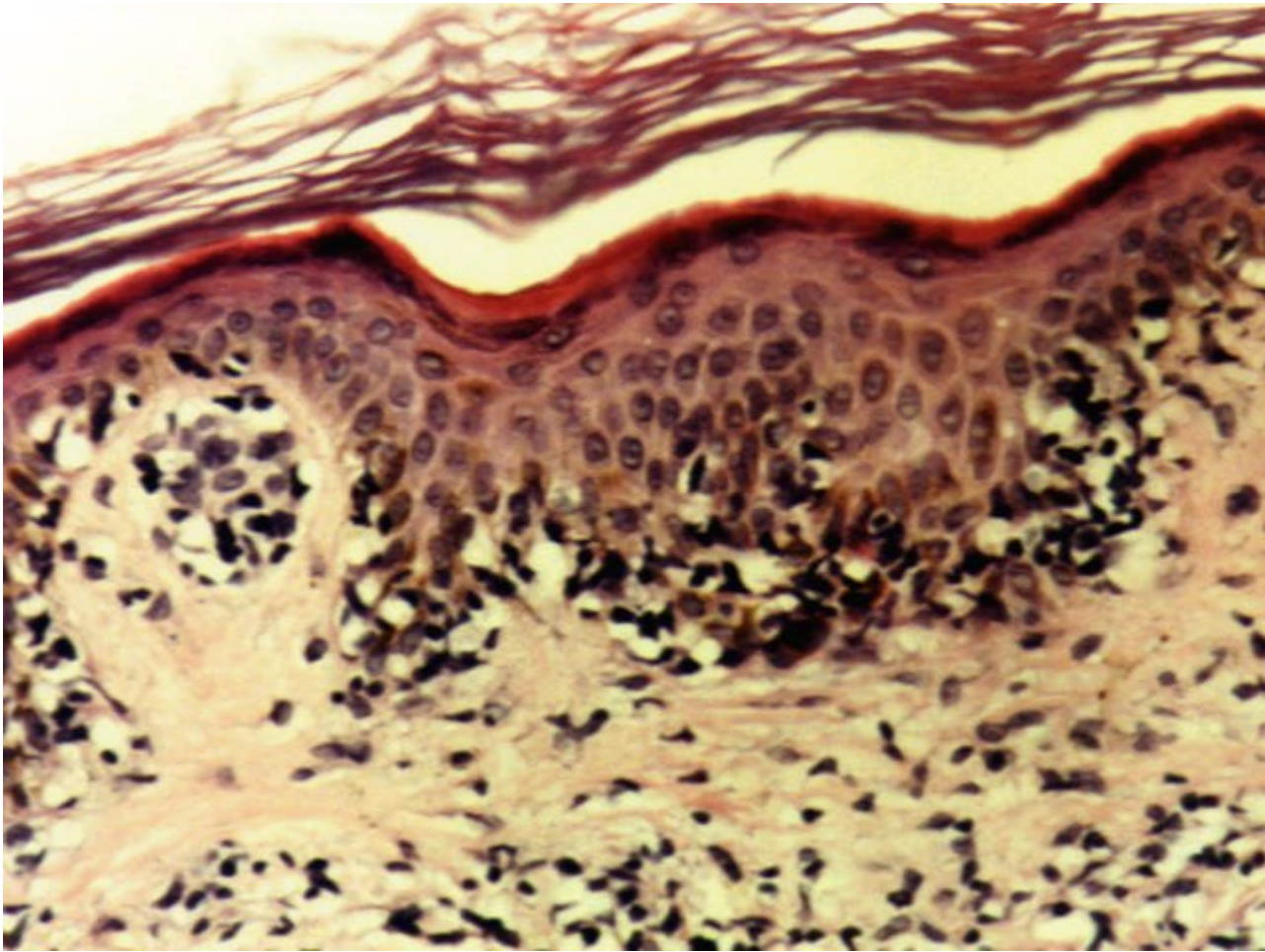


Fig.2: ATLL, Biopsia Cutánea -

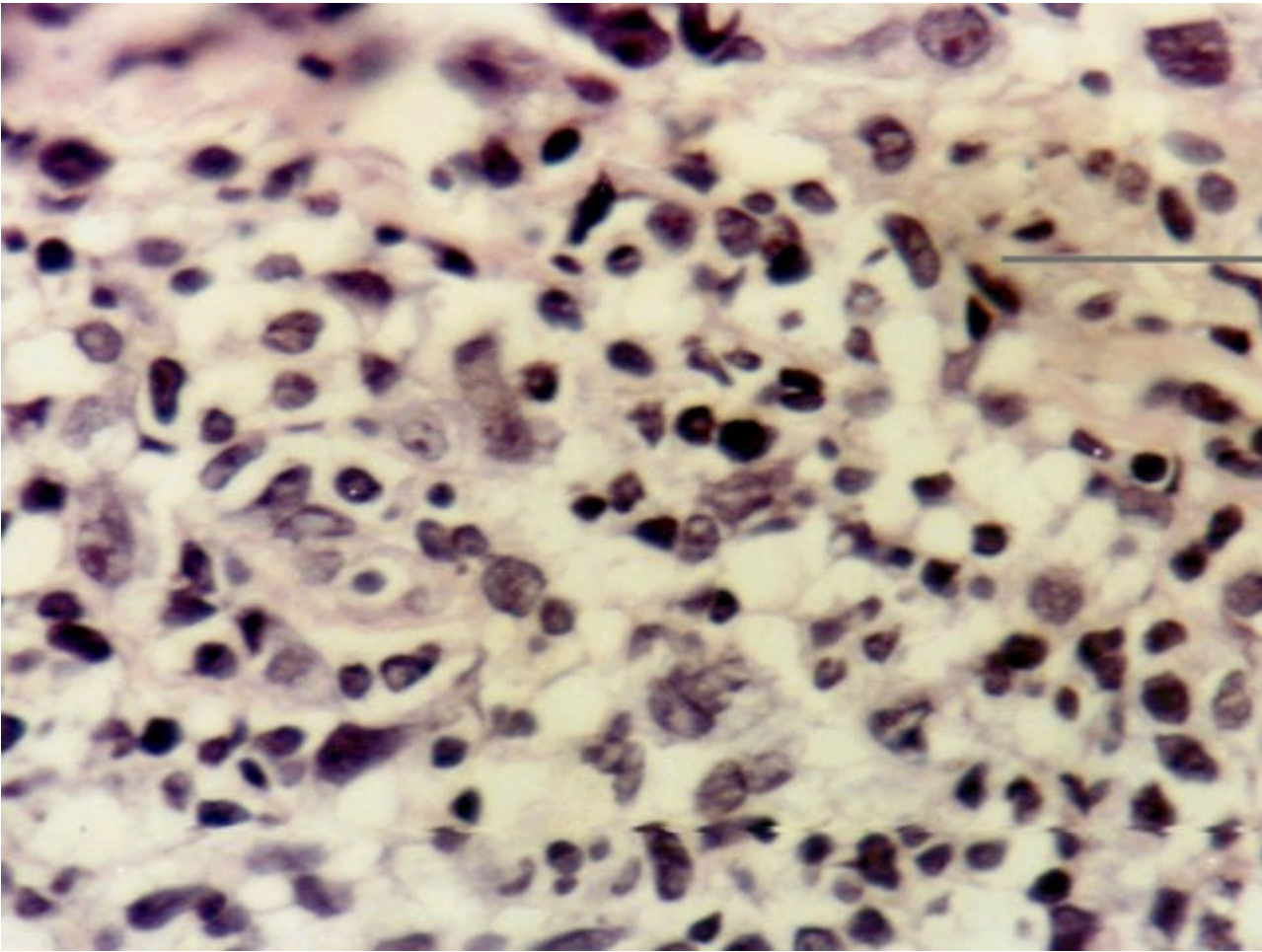


Fig.3: ATLL biopsia Cutánea H-E -

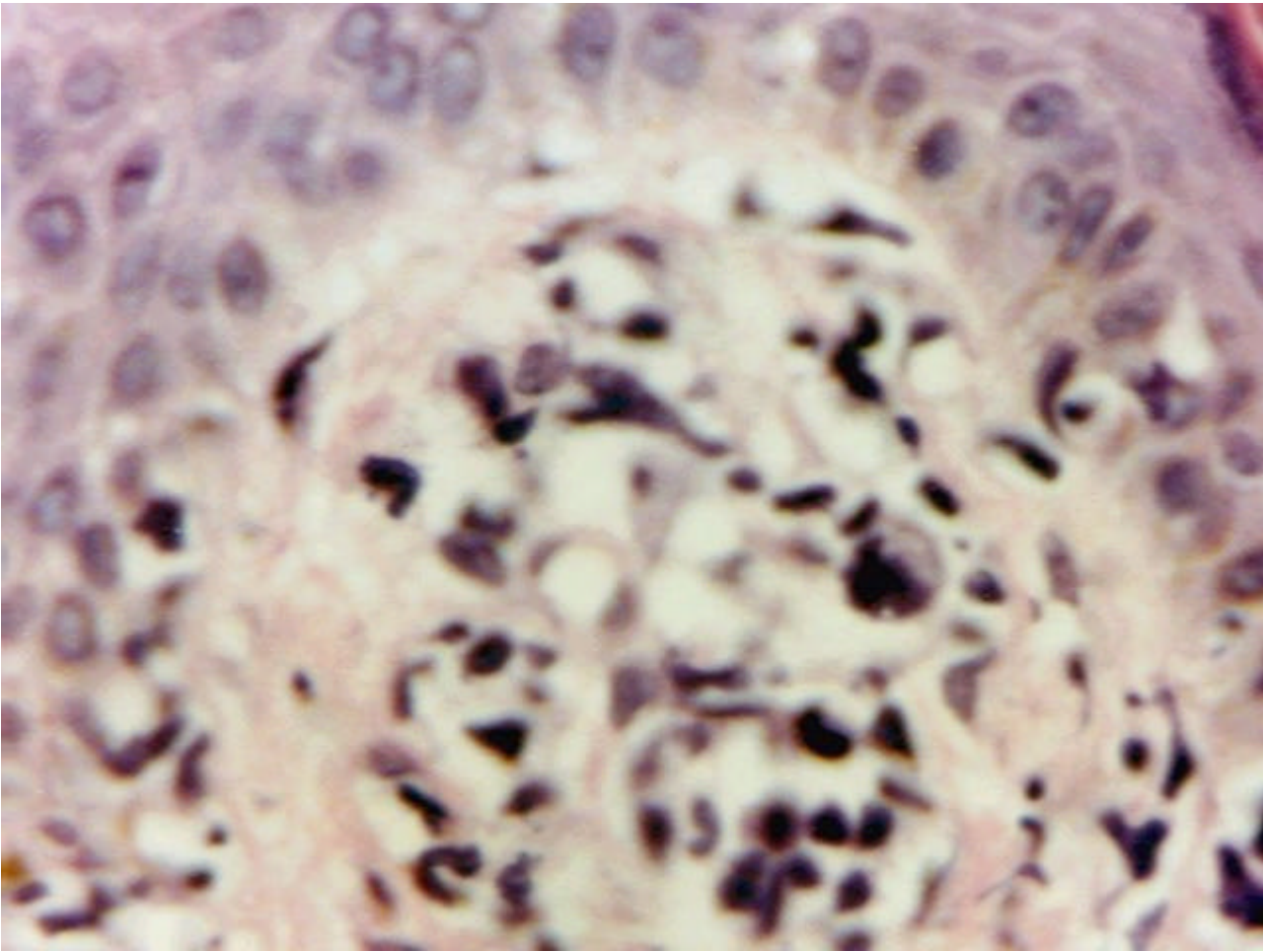


Fig. 4: ATLL, Biopsia cutánea. H-E -

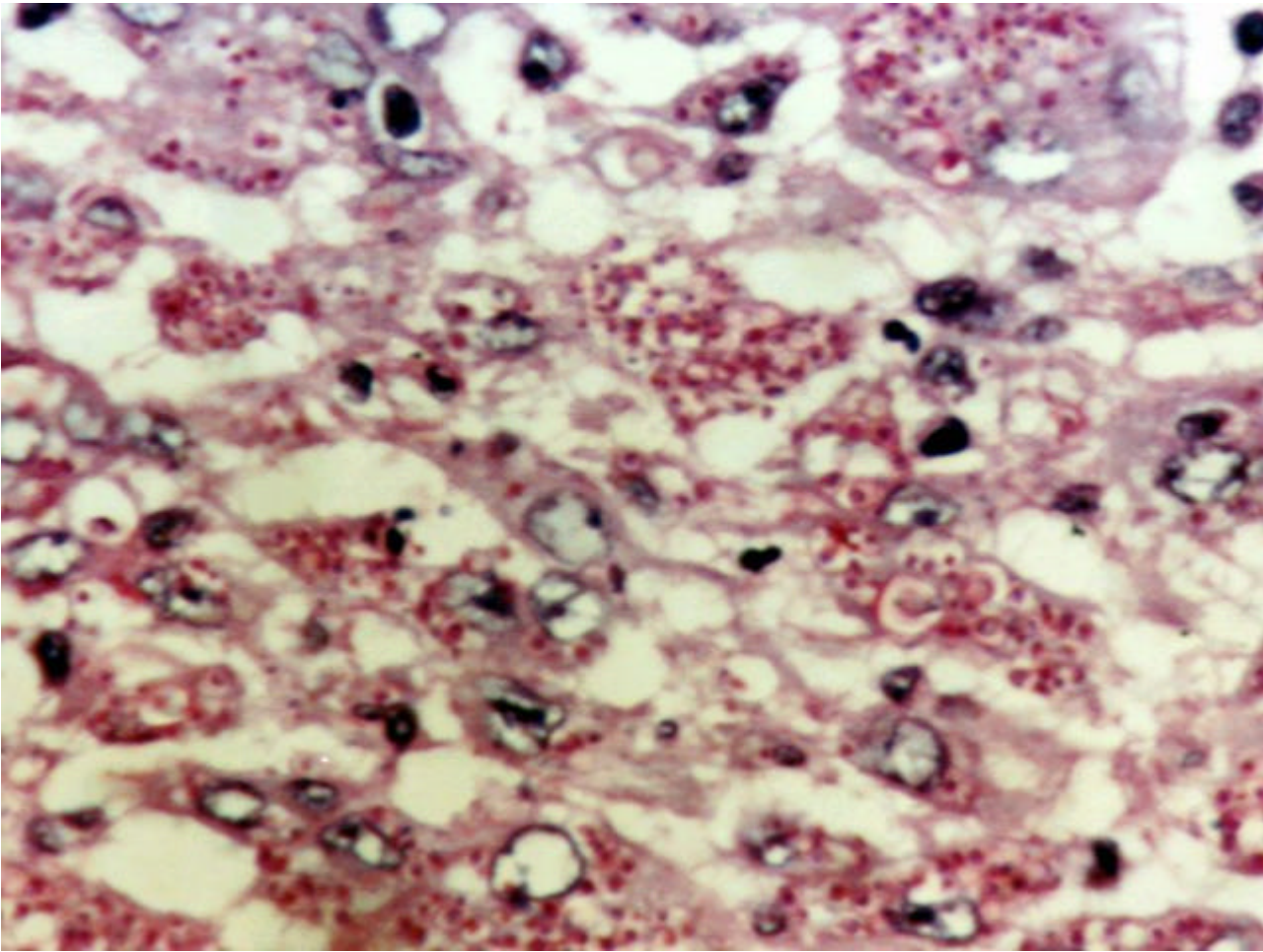


Fig.5: ATLL, Biopsia ganglionar. PAS - Histiocitos fagocitando numerosas microorganismos correspondientes levadura de Histoplasma Capsulatum.

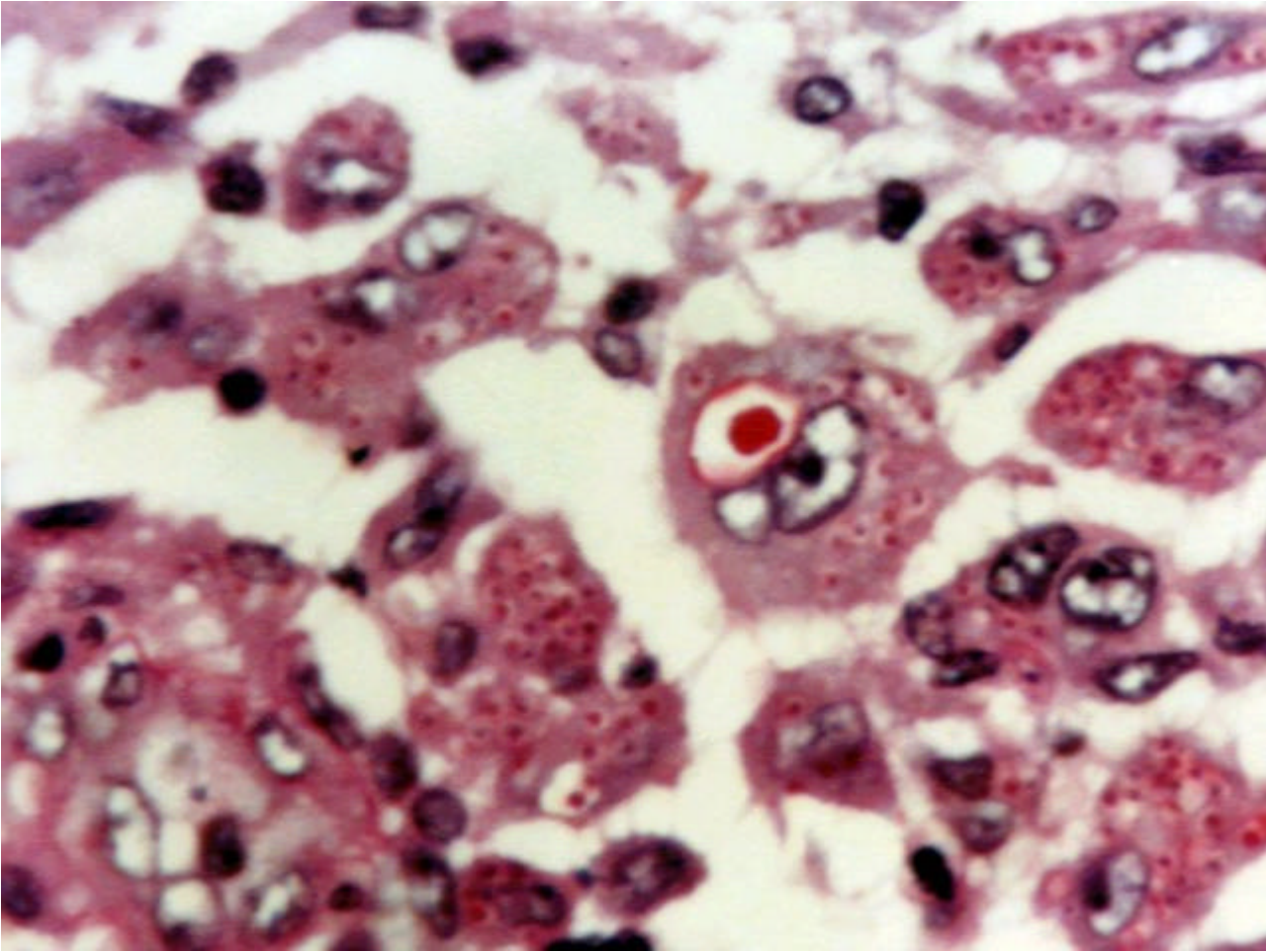


Fig. 6: ATLL, Biopsia Ganglionar. PAS - Inclusión citoplasma producida por Histoplasma Capsulatum.

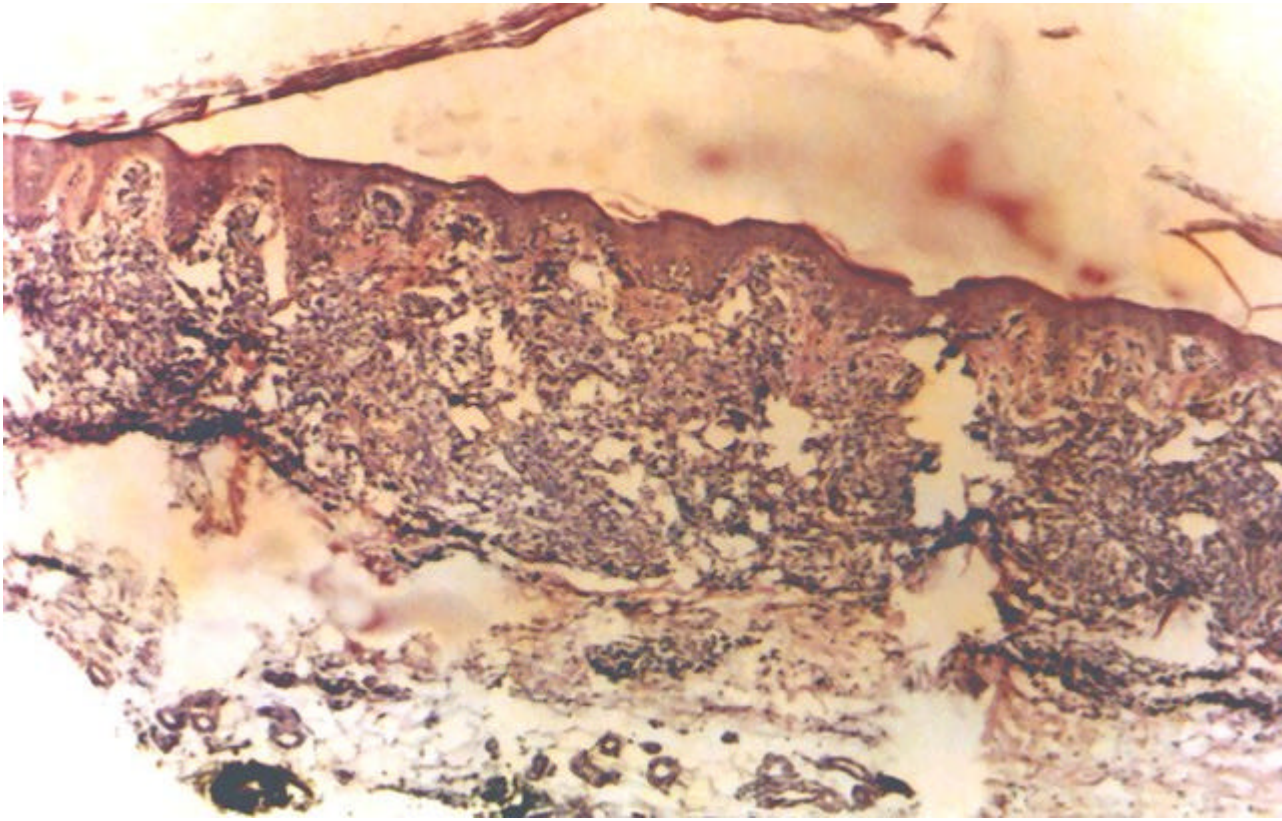
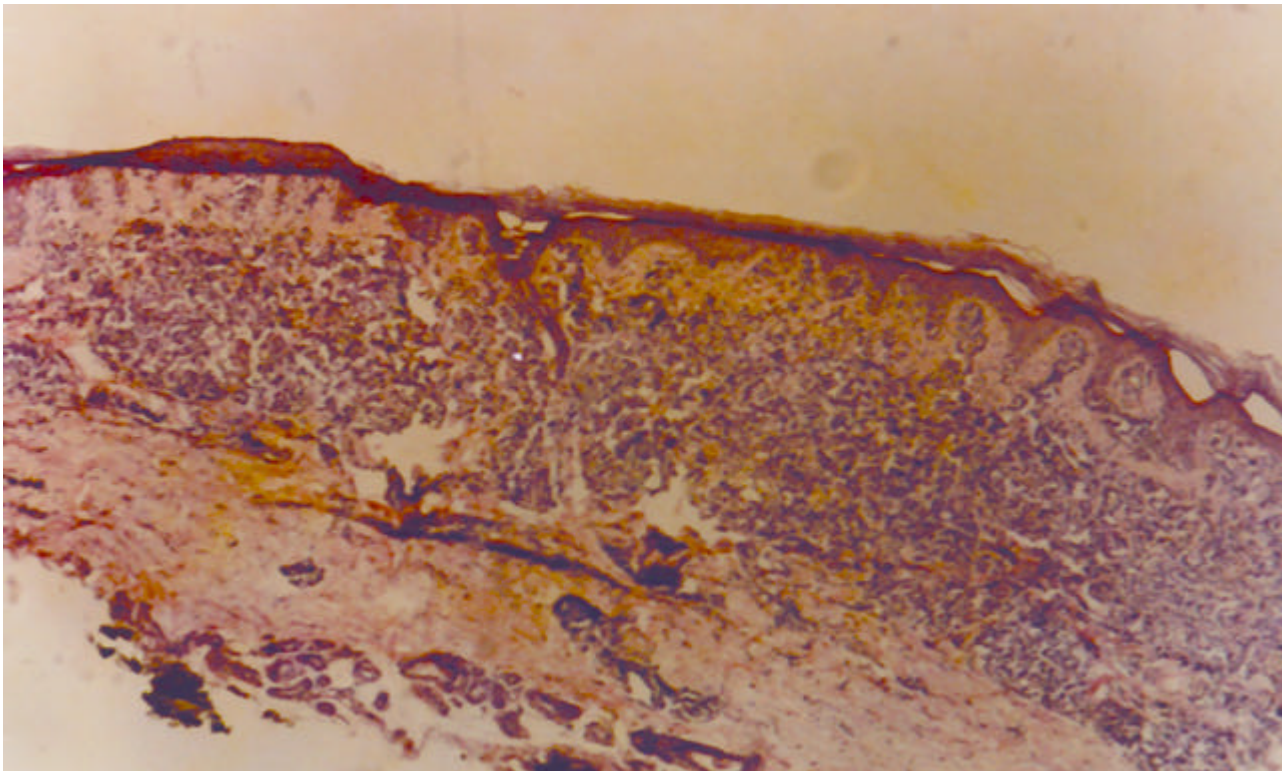


Fig. 7: Infiltración dérmica. ATLL. -



Fi.8: ATLL, Infiltración dérmica. -

Discusión

El pueblo Aymara es una etnia autóctona de la región de los Andes, que habita en territorio pertenecientes al imperio Inca, antes de la invasión española. Este territorio comprende el Norte de Argentina, Bolivia y Sur de Perú. Esta etnia tiene rasgos antropomorfos mongoloides, con baja estatura y gran similitud con las razas asiáticas, de las cuales se creó que emigraron por vía transpacífica. Estudios de HTLV-I realizados en Bolivia, mostraron la presencia de HTLV-I en Aymaras, pero no en Chipayas, ni en Quechuas. También en Bolivia estudios realizados por investigadores japoneses encontraron ADN proviral de HTLV-I en momias de 3000 años de antigüedad. Por lo que se supone que la migración transpacífica ocurrió al menos hace 3000 años y que estas etnias, transportaron HTLV-I junto a ellos. Interesante es destacar que en el hospital Posadas de Buenos Aires, el 70% de los portadores de HTLV-I en bancos de sangre son originarios de la provincia de Jujuy o de Formosa, distantes más de 1700 km de la ciudad de Buenos Aires.

Esta similitud antropomorfa con razas asiáticas, sumado al elevado número de linfomas de estirpe celular T en Jujuy, permitió sospechar en su momento la presencia de ATL en nuestra provincia, lo que se comprobó con la ayuda de la Universidad de Kagoshima-Japón, al establecerse un grupo cooperativo.

En este caso la paciente provenía de zona endémica para HTLV-I, con rasgos antropomorfos mongoloides y lesiones cutáneas y ganglionares que permitían la sospecha de ATLL. La paciente se internó en la sala de Enfermedades Infecciosas y Medicina Tropical del Hospital San Roque de Jujuy, donde se realizaron los estudios de HTLV-I y se tomaron las biopsias ganglionares y cutáneas, las que fueron estudiadas en el Hospital Pablo Soria de Jujuy.

La presencia de infiltrado polimorfo de linfocitos T cutáneos, con epidermotropismo y proliferación linfoide difusa de células T en ganglio linfático, en paciente HTLV-I+, se interpretó como un caso de ATLL. La biopsia ganglionar linfática mostraba además una invasión por microformas PAS+ positivas con halo claro sugerentes de pertenecer a *Histoplasma Capsulatum*, lo que se confirmó por cultivo. Siendo esta la primera vez que observamos un caso de ATLL asociado a Histoplasmosis, ya que generalmente se refieren asociados a Criptococosis.

Conclusiones

Presentamos un caso de linfoma de células T, asociado a HTLV-I e Histoplasmosis, en paciente de sexo femenino, proveniente de zona endémica para HTLV-I y perteneciente a una etnia autóctona, con elevada prevalencia de este retrovirus.

En este caso el linfoma asociaba forma ganglionar y cutánea. En general se reporta ATLL asociado a Criptococosis, siendo este el primer caso que observamos con asociación a Histoplasmosis.

Bibliografía

- 1) Jaffe ES, Harris NL, Stein H, Vardiman JW (eds) World Health Organization Classification of Tumors: Pathology and Genetic of Tumors of hematopoietic and lymphoid tissues. Lyon-France IARC press, 2001.
- 2) Takatsuki K, Uchiyama T, Sagawa K, Yodoi J. Adult T-cell leukemia in Japan. In topic in hematology. The 16th international congress of hematology. Edited by Seno S, Takaku F and Irino S. Amsterdam. 1977:73-77.
- 3) Uchiyama T, Yodoi J, Sagawa K, Takatsuki K, Uchino H. Adult T-cell leukemia: Clinical and hematologic features of 16 cases. Blood 1977; 50: 481-492.
- 4) Takatsuki K. Discovery of Adult T-cell leukemia. Retrovirology 2005; 2: 16.

- 5) Poiesz B, Ruscetti F, Gazdar A, Bunn P, Minna J, Gallo R. Detection and isolation of type C retrovirus particles from fresh and cultured lymphocytes of a patient with Cutaneous T-cell Lymphoma. *Proc Natl Acad Sci U S A* 1980; 77:7415-7419.
- 6) Gallo R. The discovery of the first human retroviruses: HTLV-1 and HTLV-2. *Retrovirology* 2005; 2:17.
- 7) Poiesz B, Ruscetti F, Gazdar Reitz M, Kalyanaraman V, Gallo R. Isolation of a new type C retrovirus (HTLV) in primary uncultured cells of a patient with Sezary T-cell leukemia. *Nature* 1981; 294: 268-271.
- 8) Miyoshi I, Kubonishi I, Yoshimoto S, Akagi T, Ohtsuki Y, Shiraishi Y. y col. Type C virus particles in a cord T-cell line derived by co-cultivation normal human cord leukocytes and human leukemic T cells. *Nature* 1981; 294: 770-771.
- 9) Hinuma Y, Nagata K, Hanaoka M y col. Adult T-cell Leukemia: antigen in a adult T-cell leukemia line and detection of antibodies to the antigen in human sera. *Proc Natl Acad Sci U S A* 1981; 78: 6476-6480.
- 10) Hinuma Y, Komoda H, Chosa T y col. Antibodies to Adult T-cell Leukemia virus-associated antigen (ATLA) in sera from patients with ATL and controls in Japan: a nation-wide ser-epidemiologic study. *Int J Cancer* 1982; 30: 257-64.
- 11) Yoshida M, Miyoshi I, Hinuma Y. Isolation and characterization of retrovirus from cell lines of Human T-cell Leukemia and its implication in the disease. *Proc Natl Acad Sci USA* 1982; 79: 2031-2035.
- 12) Seiki M, Hattori S, Hirayama Y, Yoshida M. Human Adult T-cell leukemia virus: Complete nucleotide sequence of the provirus genome integrated in leukemia cell DNA. *Proc Natl Acad Sci USA* 1983; 80:3618-3622.
- 13) Masao Matsuoka. Human T-cell leukemia virus type I (HTLV-I) infection and the onset of Adult T-cell leukemia (ATL). Review. *Retrovirology* 2005; 2: 27.
- 14) Maeda T, Yamada Y, Moriuchi R, Sugahara K, Tsuruda K, Joh T, Atogami S, Tsukasaki K, Tomonaga M, Kamihira S. Fas Gene Mutation in the Progression of Adult T-cell Leukemia. *J Exp Med* 1999; 189: 1063-1071.
- 15) Overbough J. HTLV-1 Sweet-talks its way into cell. *Nature Medicine* 2004; 10: 20-21.
- 16) Takatsuki K. Adult T-cell Leukemia. Edited by Kiyoshi Takatsuki. Oxford Medical Publications. 1994.
- 17) Uchiyama T, Yodoi J. Adult T-cell Leukemia and Related Diseases. Springer-Verlag. 1995.
- 18) Catovsky D, Greaves M, Rose M y col. Adult T-cell leukemia in blacks from the west Indies. 1982; 37:736-747.
- 19) De Oliveira M, Matutes E, Famadas L y col. Adult T-cell Leukemia / Lymphoma in Brazil and its relation to HTLV-1. *Lancet* 1990; 336: 987-990.
- 20) Marin. O, Hasui K, Remondegui C. y Col. Adult T-cell leukemia/lymphoma in Jujuy, north-west Argentina. *Pathology International*. 2002;52:348-357.
- 21) Hong-Chuam L, Fujiyoshi T, Yashiki S, Sonoda S, Cartier L, Nuñez L, Munños L, Horai S, Tajima K.

The prescence of ancient human T-cell lymphotropic virus type I provirus DNA in an Andean mummy.
Nature Medicine 1999,5: 1428 1432.

Web mantenido y actualizado por el [Servicio de informática](#) uclm. Modificado: 29/09/2005 21:56:28