

Virtual Slide Congress. Case # 02

- Slides Index

- Home

LLUÏSA MORELL QUADRENY*, LAIA BERNET VEGUÉ*, MARIA NAVARRO HERVAS*, RAFAEL CANO MUÑOZ*,
XAVIER GISBERT AGUILAR*

* HOSPITAL DE LA RIBERA ALZIRA-VALENCIA ESPAÑA

- Top

- Virtual Slide
- Case Report
- DIAGNOSIS
- Pathology
- References

Case Report

17 years-old male complaining of dizziness in the last year. He presented 4-5 episodes of 3-4 days of duration each. Slight subjective hypoacusia of his right ear. No other personal history of interest.

His father suffers from von Hippel Lindau's disease.

ORL, eyes-movement, and neurological physical examinations were normal. Posterior labyrinth examination showed a compensated right vestibular arreflexia.

A permeative lesion in the petrous portion of the temporal bone, affecting the vestibular aqueduct was detected in a CT Scan.

After surgical removal of the tumor, five small hemorrhagic fragments between 0.01 and 0.1 cm were submitted for pathological examination. A separate fibrous 0.5 cm fragment, labelled as durameter, was also received.

Varón de 17 años que consulta por síndrome vertiginoso de 1 año de evolución. Refiere haber presentado 4-5 episodios de 3-4 días de duración. Hipoacusia subjetiva leve de OD. Sin otros antecedentes personales de interés.

Padre con enfermedad de von Hippel Lindau.

La exploración ORL, del sistema óculo-motor y neurológica son normales. La exploración del laberinto posterior detecta una arreflexia vestibular derecha compensada.

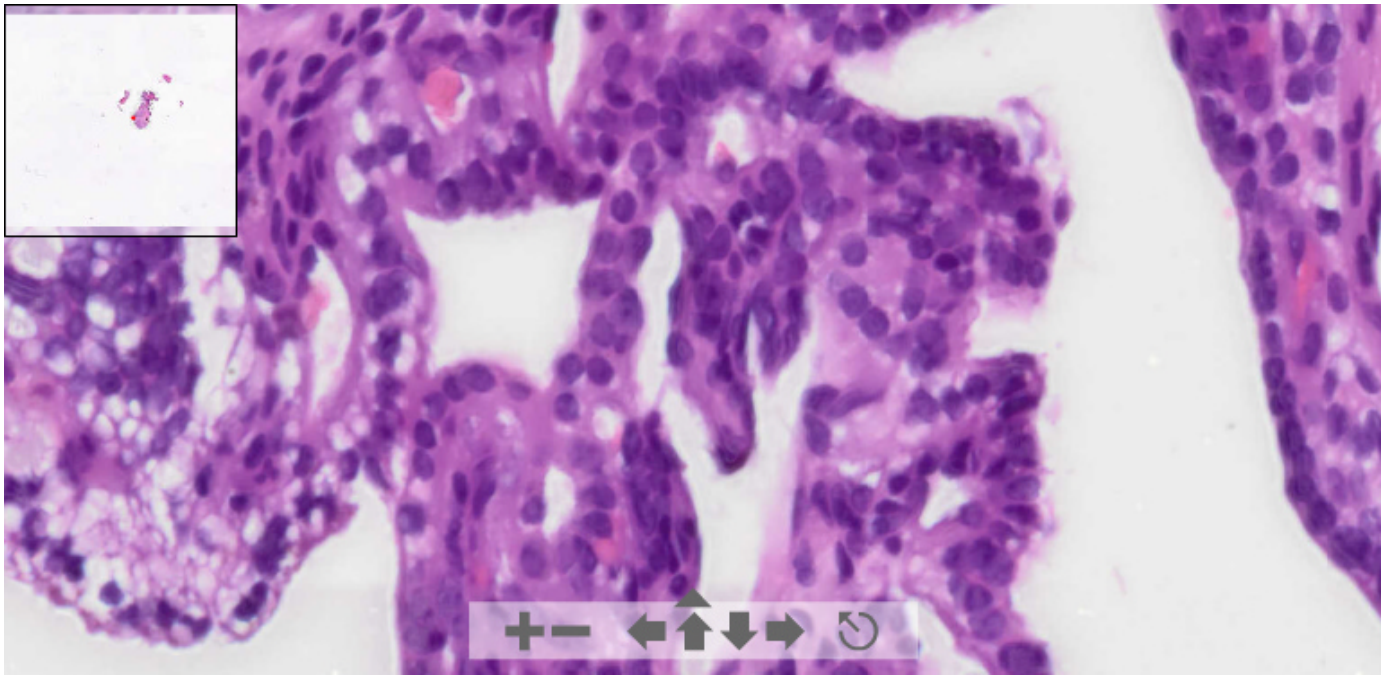
Se realiza TAC de peñascos observando en oído derecho una lesión permeativa en la porción pedrosa del hueso temporal, centrada en el acueducto vestibular.

Se practica cirugía remitiéndose a anatomía patológica, referenciado como tumor, cinco fragmentos de tamaños comprendidos entre 0,01 y 0,1 cm., de aspecto hemorrágico y, a parte, referenciado como duramadre, un fragmento fibroso de 0,5 cm.

OLYMPUS

Your Vision, Our Future

This slide's been digitized with **Olympus/SIS dotslide system**
Preparación digitalizada con el sistema **Olympus/SIS dotslide**
H&E



(See virtual slide in full window size- Ver preparación en ventana completa)

See more slides (Más preparaciones)

- Top
- Virtual Slide
- Case Report
- DIAGNOSIS
- Pathology
- References

Diagnosis

- Middle ear Adenoma (Adenoma del oído medio)
- Jugulotympanic Paraganglioma (Paraganglioma yuxtatimpánico)
- Metastatic Thyroid Papillary Carcinoma (Carcinoma papilar de tiroides metastásico)
- Endolymphatic sac tumor (Tumor del saco endolinfático)
- Choroid Plexus Papilloma (Papiloma de plexos coroideos)

FINAL DIAGNOSIS IS BELOW THIS LINE

- Top
- Virtual Slide
- Case Report
- DIAGNOSIS
- Pathology
- References

DIAGNOSIS

Endolymphatic sac tumor (Tumor del saco endolinfático)

- Top
- Virtual Slide
- Case Report
- DIAGNOSIS
- Pathology
- References

Pathology

Histological study shows, in a dense connective tissue stroma, small papillary and follicular structures containing amorphous eosinophilic material. Those structures are covered by a cubic epithelium, with scarce clear cytoplasm, without any atipia or mitosis.

Immunohistochemical profile of the lesion was:

- ≠ Citokeratin and EMA... **Positive**
- ≠ Phryoglobulin**Negative**

El estudio microscópico muestra, en un estroma conectivo denso, pequeñas estructuras papilares y foliculares con contenido eosinófilo amorfo.. Ambas se hallan tapizadas por un epitelio cúbico, con escaso citoplasma claro, sin atipia ni mitosis.

El perfil inmunohistoquímico de la lesión es:

- ≠ Citoqueratina y EMA: **Positivas**.
- ≠ Tiroglobulina:**Negativa**.

Figure 1

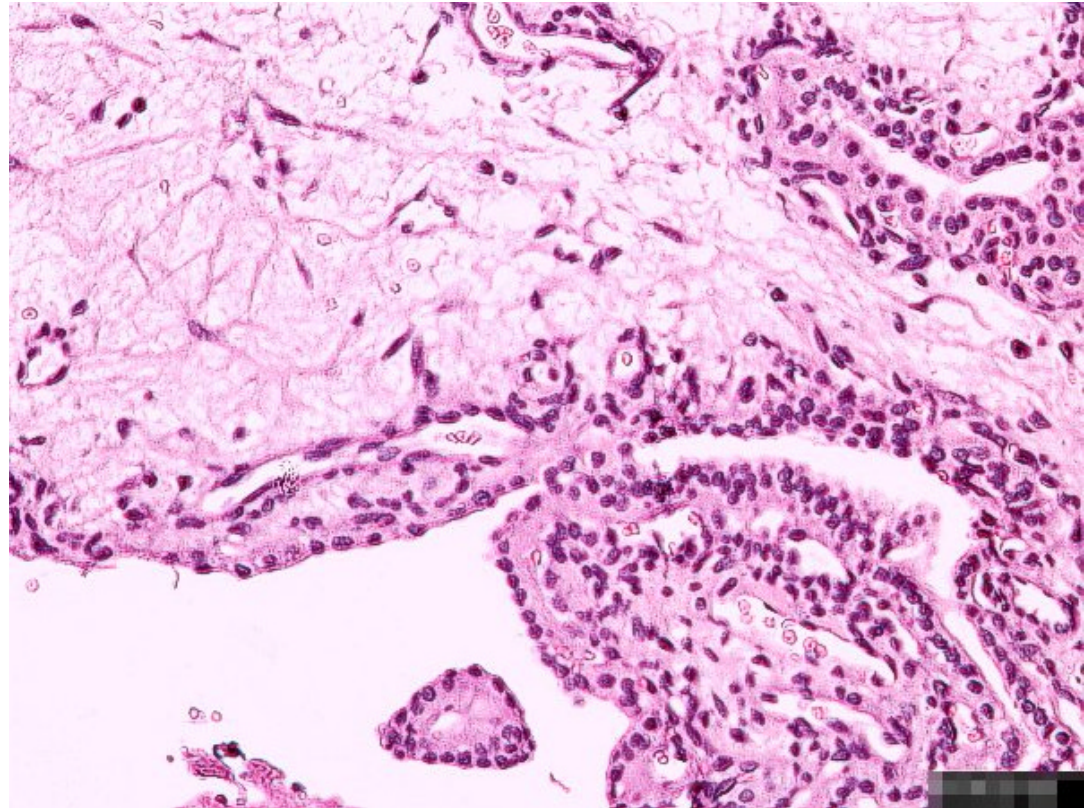
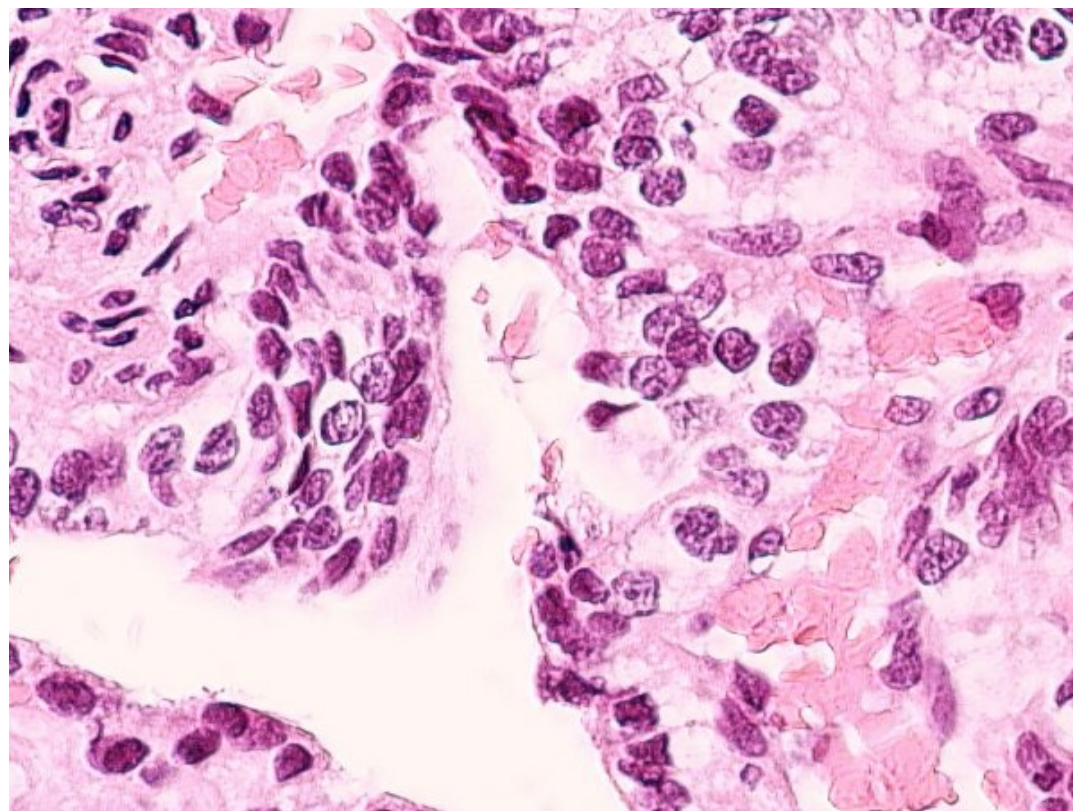


Figure 2



- Top
- Virtual Slide
- Case Report
- DIAGNOSIS
- Pathology
- References

References

- 1 - H Jeffrey Kim, JA Butman, C Brewer, Ch Zalewski, AO Vortmeyer, G Glenn, E H Oldfield, R L Lonser: Tumors of the endolymphatic sac in patients with von Hippel-Lindau disease: implications for their natural history, diagnosis and treatment. J neurosurg 102: 503-512, 2005-06-23
- 2 - D A LUF, M Simmons, T Malik, R T Ramsden, H Reid, C Path: Endolymphatic sac tumours. The Journal of Laryngology & Otology 116: 398-401, 2002
- 3 - G Kempermann, HP Neumann, Volk B: Endolymphatic sac tumours. Histopathology 33(1): 2-10, 1998

- Top
- Virtual Slide
- Case Report
- DIAGNOSIS
- Pathology
- References

Comments

- **Jose Ramon Ramirez Garcia** (01/10/2005 21:53:54)

This is a difficult case, I'd never seen one before, and, initially, I thought of inner ear adenoma, because I had a similar case, although, there was a more evident cellular proliferation than in this case.

Caso difícil, nunca habia visto ninguno y en un principio pense en una adenoma del oido medio, ya que he tenido u caso muy similar aunque logicamente existia una mayor proliferacñn celular que en este caso.

- **JORGE SAINZ BALLESTEROS** (02/10/2005 21:04:00)

I wonder how can the middle ear adenoma can be rule out. This a very interesting case and pictures are beautiful

*COMO SE DESCARTA ABSOLUTAMENTE EL ADENOMA DEL ÓDO MEDIO.
CASO MUY INTERESANTE, MUY BONITAS LAS FOTOS Y MUY INTERESANTE EL CASO.
DR. SAINZ*

- **David Cubero Rego** (01/10/2005 22:43:11)

Excellent virtual slides, congratulations to our colleague Marcial Garcia Rojo, there is no doubt it will be a complete success.

I had never seen this lesion but the clinical-image-radiological had to be that diagnosis, with such a noble morphology.

Again, my congratulations to the organisers

Magnificas las preparaciones virtuales, muchas felicidades al Compañero Marcial Garcia Rojo no tengo duda será un éxito rotundo.

No había visto la lesión pero con la correlación clínico-imagen-radiologica tenía que ser esto, que morfología tan noble.

Nuevas felicitaciones a los organizadores.

- Bárbara O. Estupiñán Díaz (03/10/2005 17:25:05)

Very interesting case. I had never seen one before. The imaged made me think of thyroid papillary carcinoma metastasis, but I could not get enough magnification to study the nuclei properties.

Congratulations to organisers.

muy interesante el caso. no habia visto otro con anterioridad. pense por la imagen en una metastasis de un carcinoma papilar del tiroides, pero no tuve mayor acercamiento para observar las características del núcleo.

Felicidades a los organizadores

- María Caridad De Armas Fernández (03/10/2005 17:27:59)

Initially, I thought of thyroid papillary carcinoma. But I could not get enough image augmentation to see nuclei characteristics. Very interesting case, I didn't have the opportunity to see one before.

Congratulations to organising committee.

Pense en un inicio en una metastasis de un carcinoma papilar del tiroides, pero no pude tener un mayor acercamiento de la imagen para ver las características de los nucleos. Caso muy interesante, no habia tenido la oportunidad de verlo con anterioridad.

Felicidades al comite organizador.

- HUGO GÓNGORA JARA (03/10/2005 17:31:14)

Endolymphatic Sac Tumour: Papillary structures are observed, mainly on its left side, and with greater magnification they show slight atypia. In the inner parts, there are glandular and follicular-like structures, some of them showing colloid-looking material that make us think of a differential diagnosis with thyroid tumour. Due to the father's history of Von Hippel Lindau disease, it is expected that thyroglobulin immunohistochemical study was negative.

Congratulations for the excellent material and for the organization of this beautiful congress.

TUMOR DEL SACO ENDOLINFATICO(Endolymphatic Sac Tumor): Se observan estructuras papilares predominantemente en el margen izquierdo, y a gran aumento muestran ligera atipia. En las partes internas se observan estructuras glanduliformes y de tipo folicular, algunas con material de tipo coloide que plantean el diagnóstico diferencial de metástasis de tumor tiroideo. Dado el antecedente del padre, de Enfermedad de Von Hippel Lindau, se espera que el estudio inmunohistoquímico de tiroglobulina sea negativo.

Felicitaciones por el excelente material y por la organización de este hermoso congreso.

Dr. Góngora Jara, Hugo.

- Cesáreo Corbacho Cuevas (03/10/2005 18:33:03)

Very interesting case that, at lower power, raises the differential diagnosis, amongst others, of a carcinoma of thyroid origin. Many thanks to the colleagues that submitted the case and congratulations to organisers.

Un caso muy interesante que, a bajo aumento, plantea el diagnóstico diferencial, entre otros, con un carcinoma de origen tiroideo. Muchas gracias a los compañeros que lo han remitido y felicitaciones a los organizadores.

- JUAN JOSE RIOS MARTIN (05/10/2005 0:06:26)

This is a most interesting case; I think the combination of papillary and glandular areas with clear cells must be the key to the diagnosis. Adenoma does not usually form papillae. Another important data is the relative with von Hippel Lindau's history. Thanks for this magnificent case.

Un caso muy interesante; pienso que la combinación de áreas papilares y glandulares con células claras deben de ser la clave del diagnóstico. El adenoma no suele formar papilas. Otro dato importante es el familiar con enf. de von-Hippel-Lindau. Gracias por este magnífico caso.

- shanthi palanivelu (05/10/2005 3:46:20)

this is a very interesting case. This is the first such tumor that I have seen thank you for including this.

- hector santiago antunez moncada (05/10/2005 7:40:20)

As most of our colleagues I considered thyroid as my first option, this is the first case I see.

al igual que la mayoría de los colegas considere tiroides como primera posibilidad, es el primero que veo

- josemari arrinda yeregui (05/10/2005 9:39:07)

It is rather exciting that those having such interesting cases are willing to share them with others colleagues, so that we can all enrich!!!

In the regional meeting of the Ebro valley, a similar case was presented by CUN center, Dr. Pardo. In that occasion I think it was seen in a frozen section!!

I guess that, apart from being aware of the existence of the entity, they knew that their patients, as happened with this case, had Hippel Lindau's disease.

Es una gozada que los que tienen casos como este los quieran-queráis compartir con los compañeros para que así nos enriquezcamos todos !!!.

En la regional de alrededor del valle del Ebro, nos presentaron un caso similar al del equipo de la CUN, Dr. Pardo. Y en aquella ocasión según tengo entendido lo vieron en la intraoperatoria, casi na!!.

Supongo que además de conocer la existencia de la entidad o el caso, sabían que el paciente al igual que este tenía un Hippel Lindau.

(comentario dirigido a Rafael Cano : quien es Piel(g,g,g.) Lindau ,, see bibliografía número 1).

- Esther Contreras Valerio (05/10/2005 11:52:06)

Thanks for this case. It is very interesting and very important to know about it.
Gracias por este caso, es muy interesante y de mucha importancia conocerlo.

- Ignacio Zabalza Estevez (05/10/2005 13:08:58)

A most beautiful case, and, as Josemari Arrinda stated, we had the opportunity to see a similar case in the SEAP regional meeting

Un caso muy bonito y como ha comentado Josemari Arrinda hemos tenido la oportunidad de ver uno igual en la regional de la SEAP.

- Juan Pablo Garcia de la Torre (05/10/2005 14:08:56)

It is a beautiful case. In fact, I also thought of the possibility of a metastatic thyroid carcinoma due to what seemed to be (with larger magnifications definition is lost) nuclear pseudo-inclusions. Of course, the mixture of papillary and follicular patterns with a proteinaceous eosinophilic and homogeneous material is very representative of this tumour

Un caso muy bonito. De echo pense tambien en la posibilidad de papilar de tiroides metastásico por las aparentes (a gran aumento se pierde definición) pseudoinclusiones nucleares. Desde luego la mezcla de patrón papilar y folicular con un material proteinaceo eosinófilo homogéneo es muy orientativo de este tumor.

- MARÍA ANTONIETA GÓMEZ LAGUNAS (06/10/2005 2:00:48)

My first diagnostic consideration was middle ear adenoma. In fact, I have never seen either; I hope I won't forget the diagnosis in the future when I have to deal with an middle ear lesion. Thanks. Very good specimen.

El diagnóstico que consideré en primer lugar fue el de adenoma del oído medio. En realidad nunca he visto en la práctica ninguno de los dos casos; espero que en el futuro no se me olvide este diagnóstico al encontrarme con un caso de oído medio. Gracias. Muy buen material.

- LILIA MARGARITA BERNAL MONDRAGÓN (08/10/2005 7:18:37)

Such a beautiful case! I recognize that the diagnosing it was a challenge for me, and although the being nature of the lesion seemed to be clear, there is some atypia, and formation of papillary and follicular structures; I discarded the possibility of metastatic thyroid carcinoma, and also choroid plexus lesion; however, I had never seen a similar case before, and I chose the middle ear adenoma. Excellent specimen, and fabulous management of magnifications. Congratulations!!

Hermoso caso, reconozco que el diagnóstico para mí fue un reto, si bien es clara la naturaleza benigna del proceso, existe cierta atipia, formación de papilas y estructuras foliculares; descarté la posibilidad del carcinoma metastásico de tiroides, y de lesión de plexos coroides, sin embargo, jamás había visto un caso semejante, y opté por considerar en primer término el adenoma de oído medio. Excelente material, y fabuloso el manejo de los acercamientos. Felicidades!!

- Bernardo Weil Lara (11/10/2005 17:10:34)

Rare case. Without the clinical information of Von Hippel Lindau's disease, the differential diagnosis can obviously be complicated

Un caso raro. Sin el apoyo del dato clínico, la Enfermedad de Von Hippel Lindau, el diagnóstico diferencial evidentemente puede ser complicado.

- Carmen Nieves Hernández León (12/10/2005 13:37:52)

It is a very interesting and infrequent case. At lower magnifications I thought of metastasis from a thyroid papillary carcinoma, but with larger augmentations the nuclei didn't support my diagnosis, Congratulations for the images.

Es un caso muy interesante y muy raro. A pequeño aumento pensé en metastasis de un carcinoma

papilar de tiroides pero al darle aumento los núcleos no me apoyaban el diagnóstico. Muy buenas las imagenes.

- ROSA N. RODRÍGUEZ RODRÍGUEZ (13/10/2005 17:10:31)

A very rare case. Initially, I thought of middle ear adenoma, but I was not sure of that diagnosis either. Images look very good

Un caso muy raro. En principio pensé en una adenoma de oído medio, pero tampoco tenía tan claro ese diagnóstico. Las imágenes me parecen muy buenas.

- zuleima josefina arambule de rivero (22/10/2005 1:09:31)

I have never seen one. I thought of metastasis from a thyroid papillary carcinoma
nunca había visto uno, pense en metastasis de un carcinoma papilar de tiroides

- José Miguel Sanz Anquela (23/10/2005 19:47:06)

I was also deceived by the middle ear adenoma. This is the first endolymphatic tumour I see. We are lucky to have this case available in order not to forget it. Congratulation for the case.

También a mí me engañó el adenoma de oído medio. Es el primer tumor del saco endolinfático que veo. Es una suerte poder tenerlo accesible para no olvidarlo. Enhorabuena por el caso.

- Juliana Escobar (27/10/2005 9:26:19)

It is an interesting case, because patient's age and familiar history can make you think of other diagnoses. Pictures are very good

Es un caso interesante, ya que en un paciente con la edad del paciente y los antecedentes familiares, se piensa en otra cosa. Las fotos estan muy bien.

- MIGUEL ANGEL CARRASCO GARCIA (27/10/2005 13:46:06)

I thought it was an adenoma. This is my first case and I will probably remember it for my next one. Thanks for sharing such with us an interesting case

Pensé en adenoma. Es el primero que veo y posiblemente ya no se me olvidará para un proximo caso. Gracias por compartir un caso tan interesante.

- braulio gil pascual (28/10/2005 14:00:10)

This is the first case I see, and I thought I could see nuclear pseudo-inclusions and grooved nuclei.
Es el primero que veo y me pareció ver pseudoinclusiones nucleares y nucleos hendidos

- M^a J. ILDE ZAMACOLA ARISTEGUI (31/10/2005 15:30:05)

Thanks a lot for sharing it. I thought of thyroid, and I enjoyed a lot magnifications, with nuclei that made me think of other possibilities in order to re-consider patient's history.

Muchas gracias por compartirlo. Pensé en tiroides, las aproximaciones me han gustado mucho, con núcleos que plantean otras posibilidades para reconsiderar los antecedentes.

- Romualdo Lins (04/11/2005 4:47:50)

A few months ago I had the opportunity to see a similar case presented by Dr. Antonio Nascimento, from Mayo Clinic, in a slide seminar. Localization, association with von Hippel-Lindau's, papillary architecture and absence of relevant atypia are important clues for the diagnosis.

Congratulations and thanks for sharing such an interesting and rare case.

Há poucos meses tive a oportunidade de ver um caso semelhante apresentado pelo Dr. Antonio Nascimento, da Mayo Clinic, em um seminário de lâminas. A localização, associação com a síndrome de von Hippel-Lindau, arquitetura papilar e ausência de atipias significativas são pistas muito importantes para o diagnóstico.

Parabéns e obrigado por compartilhar um caso tão raro e interessante.

- Maribel DONASTORG (10/11/2005 13:12:37)

Un caso raro y muy interesante. Felicidades.
Maribel Donastorg

- MARIA DEL CARMEN VAZQUEZ CASTRO (17/11/2005 15:58:19)

Nunca había visto un caso así. Es muy interesante!

- miguel ochoa (27/01/2006 19:42:21)

CASO MUY INTERESANTE, ES EL PRIMERO QUE METOCA VER, GRACIAS

Web mantenido y actualizado por el [Servicio de informática](#). Modificado: 31/01/2006 2:23:53